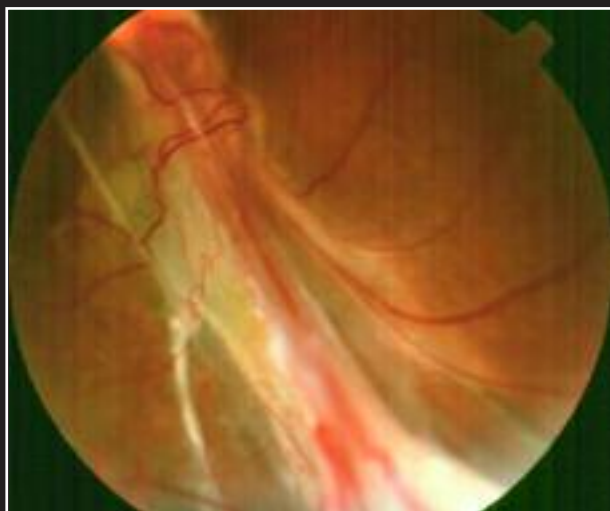

Revista Brasileira de Oftalmologia

PUBLICAÇÃO OFICIAL DA SOCIEDADE BRASILEIRA DE OFTALMOLOGIA

Publicação bimestral

vol. 65 - nº 4 - Julho/Agosto 2006



Formação de dobra retiniana no estágio cicatricial da retinopatia da prematuridade

Indexada na
LILACS

Revista Brasileira de Oftalmologia

ISSN 0034-7280

PUBLICAÇÃO OFICIAL DA SOCIEDADE BRASILEIRA DE OFTALMOLOGIA

Indexada na LILACS

Disponível eletronicamente no site: www.sboportal.org.br

Publicação bimestral

Rev Bras Oftalmol, v. 65, n. 4, p. 195-262, Jul/Ago. 2006

Editor Chefe

Raul N. G. Vianna - Niterói - RJ

Co-editores

Acacio Muralha Neto - Rio de Janeiro - RJ
Arlindo José Freire Portes - Rio de Janeiro - RJ
Marcelo Palis Ventura - Niterói - RJ
Riuitiro Yamane - Niterói - RJ

Corpo Editorial Internacional

Baruch D. Kuppermann - Long Beach, CA, EUA
Christopher Rapuano - Philadelphia - EUA
Howard Fine - Eugene - EUA
Jean-Jacques De Laey - Ghent - Bélgica
Lawrence P. Chong - Califórnia - EUA
Miguel Burnier Jr. - Montreal, Canadá
Peter Laibson - Philadelphia - EUA
Steve Arshnov - Toronto - Canadá

Corpo Editorial Nacional

Adalmir Morterá Dantas - Niterói - RJ
Ana Luisa Hofling Lima - São Paulo - SP
Antonio Augusto Velasco Cruz - Ribeirão Preto - SP
Ari de Souza Pena - Niterói - RJ
Armando Crema - Rio de Janeiro - RJ
Carlos Alexandre de Amorin Garcia - Natal - RN
Carlos Augusto Moreira Jr. - Curitiba - PR
Carlos Souza Dias - São Paulo - SP
Celso Marra Pereira - Rio de Janeiro - RJ
Denise de Freitas - São Paulo - SP
Edmundo Frota de Almeida Sobrinho - Belém - PA
Eduardo Cunha de Souza - São Paulo - SP
Eduardo Marback - Salvador - BA
Fernando Cancado Trindade - Belo Horizonte - MG
Flavio Rezende Dias - Rio de Janeiro - RJ
Francisco de Assis B Cordeiro - Recife - PE
Francisco Grupenmacher - Curitiba - PR
Francisco Valter da Justa Freitas - Fortaleza - CE
Giovanni Colombini - Rio de Janeiro - RJ
Guilherme Herzog - Rio de Janeiro - RJ
Helena Parente Solari - Niterói - RJ
Henderson Almeida - Belo Horizonte - MG
Hilton Arcoverde G. de Medeiros - Brasília - DF

Homero Gusmão de Almeida - Belo Horizonte - MG
Italo Mundialino Marcon - Porto Alegre - RS
Jacó Lavinsky - Porto Alegre - RS
João Borges Fortes Filho - Porto Alegre - RS
João Luiz Lobo Ferreira - Florianópolis - SC
João Orlando Ribeiro Gonçalves - Teresina - PI
Joaquim Marinho de Queiroz - Belém - PA
Jose Ricardo Carvalho L. Rehder - São Paulo - SP
Laurentino Biccás Neto - Vitória - ES
Leiria de Andrade Neto - Fortaleza - CE
Liana Maria V. de O. Ventura - Recife - PE
Manuel Augusto Pereira Vilela - Porto Alegre - RS
Maurício Bastos Pereira - Rio de Janeiro - RJ
Marcio Bittar Nehemy - Belo Horizonte - MG
Marco Rey - Natal - RN
Marcos Ávila - Goiânia - GO
Maria de Lourdes Veronese Rodrigues - Ribeirão Preto - SP
Maria Rosa Bet de Moraes Silva - Botucatu - SP
Mario Martins dos Santos Motta - Rio de Janeiro - RJ
Mário Monteiro - São Paulo - SP
Mariza Toledo de Abreu - São Paulo - SP
Miguel Ângelo Padilha - Rio de Janeiro - RJ
Milton Ruiz Alves - São Paulo - SP
Nassim Calixto - Belo Horizonte - MG
Newton Kara-José - São Paulo - SP
Octávio Moura Brasil - Rio de Janeiro - RJ
Paulo Augusto de Arruda Mello - São Paulo - SP
Paulo Schor - São Paulo - SP
Remo Susana Jr - São Paulo - SP
Renato Ambrósio Jr. - Rio de Janeiro - RJ
Renato Curi - Niterói - RJ
Roberto Lorens Marback - Salvador - BA
Rubens Camargo Siqueira - São João do Rio Preto - SP
Sebastião Cronemberger - Belo Horizonte - MG
Silvana Artioli Schellini - Botucatu - SP
Suel Abujâmra - São Paulo - SP
Tadeu Cvintal - São Paulo - SP
Valênio Peres França - Belo Horizonte - MG
Virgílio Centurion - São Paulo - SP
Walton Nosé - São Paulo - SP
Wesley Ribeiro Campos - Passos - MG
Yoshifumi Yamane - Rio de Janeiro - RJ

Redação:

Rua São Salvador, 107
Laranjeiras
CEP 22231-170
Rio de Janeiro - RJ
Tel: (0xx21) 2557-7298
Fax: (0xx21) 2205-2240

Tiragem:

5.000 exemplares

Edição:

Bimestral

Secretaria:

Juliana Matheus

Edição Eletrônica:

Marco Antonio Pinto
DG 25341RJ

Publicidade:

Sociedade Brasileira de
Oftalmologia
Responsável: João Diniz

Revisão:

Eliana de Souza
FENAJ-RP 15638/71/05

Normalização:

Edna Terezinha Rother

Assinatura Anual:

R\$240,00 ou US\$210,00

Revista Brasileira de Oftalmologia

Rua São Salvador, 107 - Laranjeiras - CEP 22231-170 - Rio de Janeiro - RJ
Tels: (0xx21) 2557-7298 / 2205-7728 - Fax: (0xx21) 2205-2240 - e-mail: sbo@sboportal.org.br - www.sboportal.org.br

Revista Brasileira de Oftalmologia, ISSN 0034-7280, é uma publicação bimestral da Sociedade Brasileira de Oftalmologia

Diretoria da SBO 2005-2006

Presidente

Yoshifumi Yamane

Vice-presidente

Luis Carlos Pereira Portes

Vice-presidentes regionais

Edna Almodin

Marcos Ávila

Roberto Lorens Marback

Sebastião Cronemberger

Secretário geral

Octávio Moura Brasil

1º Secretário

Aderbal de Albuquerque Alves Jr.

2º Secretário

Eduardo França Damasceno

Tesoureiro

Eduardo Takeshi Yamane

Diretor de Cursos

Armando Stefano Crema

Diretor de Publicações

Raul N. G. Vianna

Diretor de Biblioteca

Gilberto dos Passos

Conselho Consultivo

Adalmir Morterá Dantas

Carlos Fernando Ferreira

Flavio Rezende

Morizot Leite Filho

Oswaldo Moura Brasil

Paulo César Fontes

Conselho Fiscal

Celso Kljenberg

Luiz Alberto Molina

Tânia Mara Schaefer

Suplentes

Antonio Luiz Zangalli

Isabel Félix

Lizabel Gemperli

SOCIEDADES FILIADAS À SOCIEDADE BRASILEIRA DE OFTALMOLOGIA

Associação Brasileira de Banco de Olhos e Transplante de Córnea

Presidente: Dr. Paulo André Polisuk

Associação Matogrossense de Oftalmologia

Presidente: Dra. Maria Regina Vieira A. Marques

Associação Pan-Americana de Banco de Olhos

Presidente: Dr. Elcio Hideo Sato

Associação Paranaense de Oftalmologia

Presidente: Dra. Tania Mara Schaefer

Associação Sul Matogrossense de Oftalmologia

Presidente: Dra. Cristina Rebello Hilgert

Associação Sul-Mineira de Oftalmologia

Presidente: Dr. Roberto Pinheiro Reis

Sociedade Alagoana de Oftalmologia

Presidente: Dr. Jack Arnold Oliveira Lima

Sociedade Brasileira de Administração em Oftalmologia

Presidente: Dra. Edna Emilia G. da M. Almodin

Sociedade Brasileira de Catarata e Implantes Intraoculares

Presidente: Dr. Durval Moraes de Carvalho

Sociedade Brasileira de Cirurgia Plástica Ocular

Presidente: Dra. Ana Estela Besteti P. P. Sant'Anna

Sociedade Brasileira de Cirurgia Refrativa

Presidente: Dr. Waldir Portelinha

Sociedade Brasileira de Ecografia em Oftalmologia

Presidente: Dr. Celso Klejnberg

Sociedade de Oftalmologia do Amazonas

Presidente: Dr. Manuel Neuzimar Pinheiro Junior

Sociedade Capixaba de Oftalmologia

Presidente: Dr. José Geraldo Viana Moraes

Sociedade Catarinense de Oftalmologia

Presidente: Dr. Otávio Nesi

Sociedade Goiana de Oftalmologia

Presidente: Dr. Solimar Moisés de Souza

Sociedade Maranhense de Oftalmologia

Presidente: Dr. Mauro César Viana de Oliveira

Sociedade de Oftalmologia da Bahia

Presidente: Dr. Eduardo Marback

Sociedade de Oftalmologia do Ceará

Presidente: Dr. Fernando Antônio Lopes Furtado Mendes

Sociedade Norte Nordeste de Oftalmologia

Presidente: Dr. Luiz Nogueira

Sociedade de Oftalmologia do Nordeste Mineiro

Presidente: Dr. Mauro César Gobira Guimarães

Sociedade de Oftalmologia de Pernambuco

Presidente: Dr. Theophilo Freitas

Sociedade de Oftalmologia do Rio Grande do Norte

Presidente: Dr. Israel Monte Nunes

Sociedade de Oftalmologia do Rio Grande do Sul

Presidente: Dr. Afonso Reichel Pereira

Sociedade Paraibana de Oftalmologia

Presidente: Dr. Ivandemberg Velloso Meira Lima

Sociedade Paraense de Oftalmologia

Presidente: Dr. Ofir Dias Vieira

Sociedade Sergipana de Oftalmologia

Presidente: Dr. Joel Carvalho Borges

Revista Brasileira de Oftalmologia

ISSN 0034-7280

PUBLICAÇÃO OFICIAL DA SOCIEDADE BRASILEIRA DE OFTALMOLOGIA

Fundada em 01 de junho de 1942

CODEN: RBOFA9

Indexada na LILACS

Disponível eletronicamente no site: www.sboportal.org.br

Publicação bimestral

Rev Bras Oftalmol, v. 65, n.4, p. 195-262, Jul/Ago. 2006

Sumário - Contents

Editorial

- 199 **A educação na residência em oftalmologia**
Prof. Dr. Manuel A P Vilela

Artigos originais

- 201 **Condições de embalagem, rotulagem e ocorrência de contaminação da água boricada**
Evaluation of packing, labeling and contamination of boric acid solutions
Rosiane Nickel, Percy Nohama, Wanda Moscalewski Abrahão
- 209 **A prevalência dos vícios de refração em crianças da rede pública de ensino na cidade de Araçatuba - SP**
Prevalence of refractions errors in schoolchildren of public education system of the city of Araçatuba, São Paulo, Brazil
José Henrique Pinto Castilho,
- 216 **Causas de baixa visão na Fundação Catarinense de Educação Especial**
Low Vision causes at Fundação Catarinense de Educação Especial
Eduardo Moritz dos Santos, Franciele Vegini
- 220 **Prevalência de tracoma cicatricial em Botucatu - estado de São Paulo**
Prevalence of trachoma cicatricial at Botucatu city - São Paulo state
Silvana Artioli Schellini, Dalton kitakawa, Eliana Onishi, Érika Hoyama, Carlos Roberto Padovani
- 224 **A biometria no olho míope: estudo comparativo de três fórmulas e sua previsibilidade refracional**
Biometry in high myopic eyes: the previsibility of three formulas
Augusto Cezar Lacava, Virgilio Centuion
- 229 **Pesquisa de vitreosquise em olhos normais**
Vitreoschisis in normal eyes study
João J. Nassaralla Junior, Belquiz R. Amaral Nassaralla, Fernando Oréfice

- 234 **Tratamento da neovascularização coroideana secundária à degeneração macular relacionada à idade utilizando a terapia fotodinâmica com a verteporfina: estudo retrospectivo de 122 casos**

Treatment of choroidal neovascularization secondary to age-related macular degeneration using photodynamic therapy with verteporfin: retrospective study of 122 cases

Fernando Kayat Avvad, Luciana Fonseca Lucchese

Relato de caso

- 242 **The role of indocyanine green angiography in the diagnosis of “Birdshot” chorioretinopathy**

O valor da angiografia com indocianina verde no diagnóstico da coriorretinopatia tipo ‘Birdshot’

Raul N G. Vianna, Daniela Socci, João Pessoa Souza Filho, Jean Deschênes, Miguel N. Burnier Junior

Artigo de revisão

- 246 **Retinopatia da prematuridade**

Retinopathy of prematurity

João Borges Fortes Filho

Errata

- 259 **Tratamento do retinoblastoma**

Instruções aos autores

- 260 **Normas para publicação de artigos na RBO**

A educação na residência em oftalmologia

*“É somente após termos encontrado a nós mesmos que devemos saber perdermo-nos de quando em quando – para nos reencontrarmos em seguida”
Friedrich Nietzsche*

A formação educacional durante a residência médica está sofrendo uma mudança de rota. Ou melhor, um aperfeiçoamento da mesma. Desta vez, as transmutações não nasceram no seio dos centros formadores, mas estão sendo impostas pelo mercado. Entenda-se mercado pela conjunção das necessidades governamentais, públicas e dos sistemas de saúde. A palavra chave é competência. As informações estão ao alcance de todos, os custos precisam ser cada vez mais enxutos, a tecnologia cresce exponencialmente, escolas médicas brotam desajuizadamente, acirrando, às últimas, a competitividade profissional.

Nos EUA foi criado o ACGME⁽¹⁾ (The Accreditation Council for Graduate Medical Education), instituição privada, de abrangência nacional, com a finalidade de criar meios e métodos para refinar e mensurar a formação nas Residências Médicas. As principais aptidões focadas foram: (1) os cuidados com os pacientes; (2) o conhecimento médico; (3) a progressão da perícia prática; (4) habilidades nas comunicações e interpessoais; (5) o profissionalismo; (6) a prática baseada em sistemas e (7) o domínio cirúrgico. Para cada uma destas vêm sendo propostas formas objetivas de avaliação dos alunos (e seus mestres), reproduzíveis, rápidas, confiáveis, pouco interferindo nos custos das agremiações⁽²⁻⁸⁾. Não significa que os tradicionais testes escritos, orais, e os pareceres subjetivos ao longo dos rodízios nos setores estejam proscritos. São apenas insuficientes.

Vale a pena testar a nova metodologia. OCEX⁽⁹⁾, GRASIS⁽⁷⁾ OASIS⁽¹⁰⁾ são propostas interessantes, uniformizam conceitos, eliminam a subjetividade, e, principalmente, dão rosto a cada aluno, podendo revigorar os docentes e os Cursos. Permitem monitorar se graduandos e preceptores, de forma reta e resoluto, estão (ou não) desenvolvendo um conjunto de capacitações que os tornará essenciais, até mesmo para uma concorrência inerentemente desqualificada. Em nosso meio prevalece, ainda, a rotina onde estas pós-graduações, à laia antiga, têm formas particulares de avaliar a evolução prática de cada aluno, sendo que a titulação é outorgada pelo exame nacional do CBO. Ou nem isso, se assim desejarem os ocupantes das vagas do Conselho Nacional de Residência Médica.

Na carona destes novos ventos algumas conclusões surpreendem às avessas. Reduzir a carga horária dos Residentes, por exemplo, não aumenta a satisfação intelectual e eleva a ansiedade em relação às oportunidades de aprendizado que possam ser perdidas⁽¹¹⁻¹³⁾. Outro dado coletado: em breve o número de subespecialistas excederá às necessidades populacionais. Sinal vermelho para os programas de “*fellowships*”. Por acaso algum dado similar está disponível em nosso meio? Gedde e colaboradores⁽¹⁴⁾ destacam que 64% dos residentes estão buscando a superespecialização, à caça de maior perícia, prestígio e colocações nas diferentes praças.

A meu ver, o surgimento destes objetivos (e exemplos) expõe certas crenças ao paredão. Não me parece que o problema seja tão somente “barrar a proliferação de oftalmologistas” (cerca de 500 novos profissionais ao ano em nosso país⁽¹⁵⁾), ou guilhotinar Cursos, ou amputar as ditas “vias laterais de acesso à especialidade”. Isso nada mais é do que uma poda, deixando-se intocada a raiz. Antes de tudo - e ao nosso

real alcance -, buscar padrões de julgamento eficazes, aprimorar e estimular a qualificação dos docentes e Cursos, burilar e afiançar as competências daqueles que estão sendo formados. A indigência intelectual se encarregará de selecionar e controlar o mercado. Diante de tantas variáveis o melhor pode ser concentrar as preocupações em nós mesmos. O que já é o bastante.

Prof. Dr. Manuel A P Vilela
Titular de Oftalmologia; Chefe do serviço de Oftalmologia,
Universidade Federal de Pelotas – UFPel – Pelotas (RS);
Diretor, Departamento de ensino e pesquisa
Instituto Ivo Corrêa-Meyer, Porto Alegre (RS), Brasil

REFERÊNCIAS

1. Accreditation Council for Graduate Medical Education (ACGME) general competencies [homepage on the Internet]; [cited 2006 Jan 6]. Available from: www.acgme.org.
2. Lee AG. The new competencies and their impact on resident training in ophthalmology. *Surv Ophthalmol.* 2003; 48(6):651-62.
3. Lee AG, Carter KD. Managing the new mandate in resident education: a blueprint for translating a national mandate into local compliance. *Ophthalmology.* 2004; 111(10):1807-12.
4. Lee AG, Volpe N. The impact of the new competencies on resident education in ophthalmology. *Ophthalmology.* 2004; 111(7):1269-70.
5. Golnik KC, Goldenhar L. The ophthalmic clinical evaluation exercise: reliability determination. *Ophthalmology.* 2005; 112(10):1649-54.
6. Residency Program Directors Council. Time, money, and the brave new world of residency education. *Ophthalmology.* 2005; 112(10):1647-8.
7. Cremers SL, Lora AN, Ferrufino-Ponce ZK. Global Rating Assessment of Skills in Intraocular Surgery (GRASIS). *Ophthalmology.* 2005; 112(10):1655-60.
8. Golnik KC, Lee AG, Carter K. Assessment of ophthalmology resident on-call performance. *Ophthalmology.* 2005; 112(7):1242-6.
9. Golnik KC, Goldenhar LM, Gittinger JW Jr, Lustbader JM. The Ophthalmic Clinical Evaluation Exercise (OCEX). *Ophthalmology.* 2004; 111(7):1271-4.
10. Cremers SL, Ciolino JB, Ferrufino-Ponce ZK, Henderson BA. Objective Assessment of Skills in Intraocular Surgery (OASIS). *Ophthalmology.* 2005; 112(7):1236-41.
11. Vidyarthi AR, Katz PP, Wall SD, Watcher RM, Auerbach AD. Impact of reduced duty hours on residents' educational satisfaction at the University of California, San Francisco. *Acad Med.* 2006; 81(1):76-81.
12. Lin GA, Beck DC, Garbutt JM. Residents' perceptions of the effects of work hour limitations at a large teaching hospital. *Acad Med.* 2006; 81(1): 63-7.
13. Bailit JL, Weisberger A, Knotek J. Resident job satisfaction and quality of life before and after work hour reform. *J Reprod Med.* 2005; 50(9):649-52.
14. Gedde SJ, Budenz DL, Haft P, Tielsch JM, Lee Y, Quigley HA. Factors influencing career choices among graduating ophthalmology residents. *Ophthalmology.* 2005; 112(7):1247-54.
15. Vieira S. Residência em jogo. *Universo Visual.* 2005; (23):60-2.

Condições de embalagem, rotulagem e ocorrência de contaminação da água boricada

Evaluation of packing, labeling and contamination of boric acid solutions

Rosiane Nickel¹, Percy Nohama², Wanda Moscalewski Abrahão³

RESUMO

Objetivo: Avaliar as condições da embalagem, características de rotulagem e ocorrência de contaminação da água boricada para uso oftalmológico. **Métodos:** Analisaram-se 47 amostras, de 25 fabricantes brasileiros de água boricada, as quais foram avaliadas quanto à inviolabilidade do frasco, apresentação de volume e informações de rótulo, no que se referem às indicações de uso, formulação e outras. Também foram submetidas a ensaios microbiológicos para contagem de viáveis totais e pesquisa de patógenos, utilizando metodologias preconizadas pela Farmacopéia Brasileira. **Resultados:** Os produtos apresentaram diferenças nas embalagens, no que tange à inviolabilidade dos frascos e no volume nominal, que variou de 95 a 1000 ml; no nível de detalhamento das informações de rotulagem e nas formulações, sendo que 72% das amostras apresentavam concentração de ácido bórico igual a 3% e o restante a 2%, com ou sem conservantes. Através dos ensaios microbiológicos, foi detectada contaminação microbiana em 27,66% das amostras analisadas, sendo 25,53% por bolores e leveduras e 2,13% por bactérias. **Conclusões:** Para evitar que os produtos comercializados exponham o usuário ao risco de desenvolver uma infecção ocular, é necessário regulamentar a fabricação e comercialização do medicamento para fins oftalmológicos, incluindo formulação, acondicionamento, e emprego de técnicas assépticas durante o processo de fabricação.

Descritores: Acido bórico; Contaminação de medicamentos; Embalagem de medicamentos; Soluções oftálmicas

¹Programa de Pós-Graduação em Tecnologia em Saúde, Pontifícia Universidade Católica do Paraná – PUCPR; Laboratório Central do Estado do Paraná – LACEN - Curitiba (PR) – Brasil;

²Programa de Pós-Graduação em Tecnologia em Saúde, Pontifícia Universidade Católica do Paraná – PUCPR – Curitiba (PR), Brasil;

³Laboratório Central do Estado do Paraná – LACEN; Universidade Federal do Paraná – UFPR – Curitiba (PR) – Brasil.

Recebido para publicação em: 04/12/05 - Aceito para publicação em 31/05/06

INTRODUÇÃO

A Água Boricada é uma solução aquosa de ácido bórico, não estéril, encontrada no comércio nas concentrações de 2% e 3%. Na concentração de 3%, é um produto farmacopéico, inscrito na 1ª Edição da Farmacopéia Brasileira⁽¹⁾. Nos rótulos dos produtos existentes no mercado brasileiro constam várias indicações terapêuticas, dentre elas, as aplicações oftalmológicas. A Água Boricada também é recomendada por médicos, após a cirurgia de catarata⁽²⁾ e da blefaroplastia⁽³⁾. A legislação sanitária vigente determina que apenas as formulações a 2% podem ser utilizadas para aplicação oftalmológica⁽⁴⁾.

Nas preparações farmacêuticas de uso oftalmológico, as farmacopéias requerem que as soluções sejam estéreis⁽⁵⁻¹⁰⁾, sendo esta condição requerida para *todos* os produtos de uso oftálmico, independente da forma, substância ou intenção de uso⁽¹¹⁾.

O requisito da esterilidade é relevante, não apenas no período pré e pós-cirúrgico, mas também na presença de ferimentos perfurantes do globo ocular, e quando as defesas naturais do organismo estão enfraquecidas, como em pacientes imunodeprimidos ou com queimaduras⁽¹²⁾.

Há registros de infecções oculares graves, resultantes do uso de colírios contaminados com microorganismos⁽¹²⁻¹³⁾. A utilização de soluções oftálmicas apresentando contaminação microbiana pode gerar lesões oculares, ocasionando úlceras gravíssimas e perda da visão^(11,14), sobretudo em pacientes com doença na superfície ocular, possibilitando o desenvolvimento de ceratite microbiana e até endoftalmite⁽¹⁵⁻¹⁷⁾. Além disso, ao serem eliminados pelos conservantes, juntamente com os metabólitos, os microorganismos podem desencadear reações adversas⁽¹²⁾.

A contaminação microbiana, além de causar riscos de infecção aos olhos do paciente, pode causar uma deterioração físico-química das soluções oftálmicas, alterando odor, sabor, aspecto e os constituintes⁽¹⁸⁾.

A Água Boricada é freqüentemente alterada devido ao crescimento de fungos, motivo pelo qual é recomendado que o produto seja acondicionado em pequenas embalagens⁽¹⁹⁾. Durante o período de validade, espera-se que o produto mantenha sua estabilidade (química, física, microbiológica, terapêutica e toxicológica), sendo que as condições de armazenamento devem ser adequadas e constar no rótulo do produto⁽²⁰⁾.

No rótulo dos medicamentos, vendidos diretamente ao consumidor, devem constar recomendações de uso apenas nos casos em que a eficácia do produto é de-

monstrada cientificamente. As situações graves que não podem ser tratadas com êxito pelo leigo não devem constar nos rótulos. Além disso, alertas adequados devem constar nos casos em que o uso possa desencadear complicações graves ou mascarar uma patologia⁽²⁰⁾. Kara José et al.⁽²¹⁾ observaram que as indicações de uso da Água Boricada constantes nos rótulos dos frascos é incompleta e confusa.

Neste artigo descreve-se uma pesquisa sobre a Água Boricada utilizada para aplicações oftalmológicas e os possíveis riscos a que os usuários ficam expostos. O trabalho consistiu na avaliação da embalagem e rotulagem, e realização de ensaios microbiológicos em amostras adquiridas no mercado.

MÉTODOS

Para o desenvolvimento do trabalho, 47 amostras foram analisadas, todas dentro do prazo de validade especificado no rótulo dos produtos de 25 fabricantes localizados nos estados de São Paulo (8), Rio de Janeiro (5), Santa Catarina (3), Minas Gerais (3), Paraná (2), Rio Grande do Sul (2) e Goiás (2). As amostras, coletadas em farmácias e drogarias dos estados citados e também no Distrito Federal, foram submetidas, primeiramente, à avaliação da embalagem e rotulagem e, posteriormente, aos ensaios microbiológicos.

As amostras foram cuidadosamente inspeccionadas, a fim de detectar possíveis irregularidades em suas embalagens. A seguir, as embalagens foram avaliadas quanto à presença ou ausência de lacre e apresentação de volume.

Na avaliação da rotulagem, foram verificadas as formulações (concentração de ácido bórico e presença ou ausência de conservante), indicações para uso oftalmológico e de outras informações relevantes para o consumidor.

Para os ensaios microbiológicos, foram seguidos os métodos descritos na Farmacopéia Brasileira⁸. Empregaram-se meios de culturas formulados e disponíveis comercialmente. Os meios foram obtidos na forma desidratada e preparados conforme indicações do fabricante. Foram efetuados controles positivos e negativos de todos os meios de cultura, paralelamente à realização dos ensaios nas amostras.

Na amostragem e execução das análises foram empregadas técnicas assépticas, as quais foram realizadas em fluxo laminar vertical, segundo recomendações da Farmacopéia Brasileira⁽⁸⁾, para evitar a contaminação e, conseqüentemente, a obtenção de resultado falso positivo. As diluições das amostras foram utilizadas logo

após o preparo, não excedendo ao tempo de 60 min, conforme recomendações da Farmacopéia Japonesa⁽⁹⁾.

Como a Água Boricada não é estéril, as amostras foram submetidas aos ensaios para produtos não estéreis: contagem de viáveis totais (bactérias, bolores e leveduras) pelo método de contagem em placas e pesquisa de patógenos.

Contagem de viáveis totais: uma alíquota de 10 ml da amostra foi adicionada a 90 ml de caldo Lethen (diluição 10^{-1}) e homogeneizado completamente por agitação. Foram preparadas diluições decimais 10^{-2} e 10^{-3} , utilizando o mesmo meio de cultura. A seguir, alíquotas de 1 ml de cada diluição da amostra foram transferidas para placas de Petri, medindo 100 x 20mm, e adicionado 15 – 20 ml de meio ágar caseína de soja (para bactérias) e meio ágar Sabourand Dextrose (para bolores e leveduras), liquefeitos a 45°C. O conteúdo das placas foi homogeneizado manualmente, através de movimentos rotatórios. Após solidificação do meio, as placas foram incubadas a 35°C, durante 4 dias (bactérias) e a 25°C durante 7 dias (bolores e leveduras). Decorrido o tempo de incubação, procedeu-se à contagem do número de colônias nas placas com até 100 colônias (para bolores e leveduras) e até 300 colônias (para bactérias). Calculou-se a média aritmética de cada diluição a partir dos valores obtidos das placas, sendo o resultado expresso como Unidade Formadora de Colônias por mililitro da amostra (UFC/ml). No caso das placas de todas as diluições que não apresentaram colônias, o resultado foi expresso como sendo menor que uma vez a menor diluição.

Pesquisa de patógenos: foi realizada a pesquisa dos patógenos *Staphylococcus aureus*, *Salmonella sp.*, *Pseudomonas aeruginosa* e *Escherichia coli*. Os ensaios serviram para a detecção de presença ou ausência dos patógenos relacionados, em 1g da amostra, seguindo metodologias oficiais, estabelecidas pela Farmacopéia Brasileira⁽⁸⁾.

Uma alíquota de 10 ml de uma diluição 10^{-1} da amostra foi adicionada a 100 ml de caldo de enriquecimento. A incubação foi realizada a 30 – 35 °C durante 48h. A partir do crescimento dos microorganismos no caldo de enriquecimento foram realizados os ensaios descritos na Farmacopéia Brasileira⁽⁸⁾, para a pesquisa e identificação dos patógenos citados.

RESULTADOS

Os resultados dos ensaios executados nas amostras de Água Boricada adquiridas no comércio mostraram que existem produtos sendo comercializados sem

Tabela 1

Indicações de uso da água boricada constante nos rótulos das amostras avaliadas

Indicações de uso	Número de fabricantes	Frequência (%)
Antisséptico	11	32
Oftalmológico	14	56
Nenhuma	12	3

Tabela 2

Indicações de uso oftalmológico constante nos rótulos das amostras de água boricada avaliadas

Indicações de uso oftalmológico	Número de fabricantes	Frequência (%)
Antisséptico ocular	10	40
Conjuntivite	4	16
Oftalmias	3	12
Irritações nos olhos	1	4
Descongestionante oftálmico, irritações, antibacteriano e antifúngico na limpeza ocular	3	12

Tabela 3

Contagem de viáveis totais nas amostras

Quantidade de amostras	Contagem de viáveis totais	
	Bactérias (UFC/ml)	Bolores e leveduras (UFC/ml)
34	< 10	< 10
7	< 10	10
2	< 10	15
1	< 10	10^3
1	$1,1 \times 10^3$	< 10

atenderem aos requisitos para preparações de uso oftalmológico.

Avaliação da embalagem: Todos os frascos continham lacre. Entretanto, três fabricantes (12%) empregaram um tipo de lacre que não rompeu quando os frascos foram abertos. O volume nominal das amostras variou de um fabricante para outro, apresentando volumes de 95 ml (2 amostras, 4,25%), 100ml (39 amostras,

82,98%), 120 ml (1 amostra, 2,13%), 200 ml (4 amostras, 8,51%) e 1000ml (1 amostra, 2,13%).

Avaliação da rotulagem: dezoito fabricantes (72%) indicaram no rótulo a concentração de ácido bórico igual a 3% e os outros sete fabricantes (28%) igual a 2%. Dezoito fabricantes (72%) não declararam se é utilizado conservante na formulação de seus produtos. Os outros sete fabricantes (28%) afirmaram que utilizam, sendo que seis deles (24%) empregam metilparabeno e um fabricante (4%) utilizou timerosal.

As indicações de uso, constantes na rotulagem das amostras avaliadas, variaram de um fabricante para outro (Tabelas 1 e 2), sendo que o uso oftalmológico foi indicado por 56% dos fabricantes. Entre os fabricantes que indicaram o produto para uso oftalmológico, somente um deles (4%) orientou para procurar orientação médica, caso persistissem os sintomas.

Um fabricante (4%), que não fez menção quanto à indicação de uso do produto, não informou nem mesmo que o produto é de uso externo.

Os fabricantes que indicaram o produto apenas como “antisséptico” não apontaram o local de aplicação, ou especificaram que era indicado para aplicação em ferimentos, seios e duchas vaginais. Um dos fabricantes acrescentou que o produto pode ser utilizado em “inflamações em geral”, sem especificar, no entanto, o local de aplicação, podendo, então, ser aplicado nos olhos.

Um fabricante (4%) indicou ao usuário que o produto pode ser aplicado por instilação. Outro fabricante (4%), apesar de indicar o produto para uso oftálmico, acrescentou a inscrição “não estéril”. Um terceiro fabricante (4%) esclareceu que o produto só deve ser administrado se o mesmo estiver “límpido, incolor, inodoro e sem partículas em suspensão ou em depósito”.

Um fabricante (4%) informa ao usuário que a compressa utilizada não deve tocar o bocal do frasco para não contaminar a solução, recomendando que o produto não deve ser utilizado se apresentar turvação.

Com exceção de dois fabricantes (8%), que não prestaram qualquer informação ao usuário, todos os demais ostentavam algum tipo de informação, tais como o modo de usar, cuidados de conservação e precauções especiais, variando o nível de detalhamento.

De acordo com o nível de detalhamento das informações, os rótulos foram classificados como bons, regulares ou ruins. Considerou-se como “bom” o rótulo de apenas três fabricantes (12%), “regular” de outros dez (40%) e “ruim” dos demais (48%).

Entre os fabricantes que não indicaram o uso oftalmológico, nenhum deles faz qualquer restrição quanto à utilização do produto nos olhos.

Ensaios microbiológicos: entre as 47 amostras analisadas, 13 apresentaram contaminação microbiana, representando 27,66% das amostras. Em uma amostra (2,13%) foi detectada a presença de bactérias, enquanto bolores e leveduras foram detectados em 12 amostras (25,53%). A contagem de viáveis totais nas amostras contaminadas mostra-se na Tabela 3. Em nenhuma das amostras analisadas, detectou-se a presença dos patógenos pesquisados, sendo o resultado expresso para todas as amostras como “ausência/1g”.

DISCUSSÃO

Através da avaliação da embalagem e rótulo, constatou-se que existem embalagens sendo comercializadas sem atender à Legislação sanitária vigente⁽²²⁾, pois o tipo de lacre utilizado por três fabricantes não garantiu a inviolabilidade do frasco. Desta forma, não há garantias de que o usuário adquira um frasco que não tenha sido aberto anteriormente e, conseqüentemente, com possibilidade de ter ocorrido alguma alteração no produto.

A comercialização da Água Boricada em frasco de 1000 ml pode representar um risco ao usuário. Este tipo de apresentação fornece uma durabilidade maior do produto e o usuário pode contaminá-lo durante o uso. A relação entre o tempo de uso e a contaminação dos frascos foi descrita por vários autores^(14,21,23-24), reafirmando a necessidade de cumprir ao determinado por monografia oficial adotada no Brasil⁽⁶⁾, cujo volume máximo permitido é 200 ml (a menos que o fabricante posua autorização para embalar com volume superior).

Agravando este quadro, com exceção de um fabricante, não há instruções nos rótulos dos produtos quanto ao tempo máximo de uso do produto após abertura do frasco e, tampouco, esclarecimento quanto a forma correta de manuseá-lo, a fim de evitar sua contaminação durante o uso.

Quanto à forma de utilização e armazenamento, observou-se que 48% dos fabricantes disponibilizaram escassas informações ao usuário, o que pode comprometer a conservação do produto^(20,25).

As informações nos rótulos dos produtos são escassas, sendo considerado “ruim” o nível de informações prestadas por onze fabricantes (44%). Até mesmo a indicação de uso do produto é confusa, fato este também observado por Kara José et al.⁽²¹⁾. Diante dessa situação, o usuário mal informado pode utilizar o produto em situações de risco, que exigiriam uma rápida consulta ao oftalmologista, a fim de obter um diagnóstico preciso e evitar o agravamento do quadro patológico. Levando

em consideração as indicações de uso constantes nos rótulos e a utilização por leigos, o uso da Água Boricada, sem prescrição médica, poderia mascarar sinais clínicos, dificultando o diagnóstico.

O uso oftalmológico foi indicado por 56% dos fabricantes. Apesar da Resolução RDC 277/02⁽⁴⁾ restringir que as preparações oftálmicas não devem apresentar concentração de ácido bórico superior a 2%, existem no mercado produtos sendo comercializados na concentração de 3%, constando claramente no rótulo a indicação para uso oftalmológico.

No rótulo dos demais fabricantes não há menção de que o produto não possa ser utilizado para a aplicação oftalmológica. Atualmente, não há nenhum regulamento ou monografia que exija que os rótulos de Água Boricada ostentem restrições para esta aplicação. Considerando que este medicamento é de uso popular, podendo ser adquirido sem receituário médico, a falta de indicações no rótulo do produto para o uso em aplicações oftalmológicas (ou sua restrição), deixa o consumidor livre para adquirir qualquer Água Boricada disponível no comércio e utilizá-la nos olhos.

Um fabricante reconheceu a ausência de esterilidade do seu produto, ao colocar a inscrição “não estéril” no rótulo, embora tenha indicado claramente o seu produto para aplicação oftalmológica, desconhecendo ou omitindo o risco envolvido. Outros fabricantes preocuparam-se com a utilização de um produto contaminado, alertando ao usuário que em determinadas alterações visuais observadas no produto o mesmo não deve ser utilizado ou, ainda, orientando a forma de manuseio do frasco, a fim de evitar a contaminação do produto durante sua aplicação.

Existem no mercado produtos comercializados nas concentrações de 2% e 3%. A Resolução RDC nº 132/2003⁽²⁷⁾ prevê a isenção de registro para produtos cuja formulação esteja inscrita na Farmacopéia Brasileira⁽¹⁾, ou seja, para a Água Boricada a 3%. Considerando a legislação sanitária vigente, as apresentações a 2% deveriam estar sujeitas à obtenção de registro para comercialização. Entretanto, observou-se que nenhuma das amostras a 2% possuía registro junto ao Ministério da Saúde.

A diferença de formulações foi observada também no que se refere à presença ou ausência de conservantes. Parece que o conservante não é importante na formulação da Água Boricada, pois apenas 7 fabricantes (28%) utilizaram tal componente, ou não está sendo dada a merecida atenção para a necessidade do conservante no produto, pois a embalagem de dose múltipla possibilita a contaminação durante o uso e o desenvolvimento de microorganismos^(11,14,28-29).

O fabricante que utilizou timerosal como conservante não considerou um dos requisitos imprescindíveis na escolha do conservante, que é a compatibilidade com outros componentes da formulação, pois este conservante foi apontado como incompatível com o ácido bórico^(16,20). Mesmo quando a preparação possui propriedades antimicrobianas intrínsecas, caso em que não é exigido o acréscimo de conservantes⁽⁵⁻⁷⁾, inúmeros autores recomendam que a mesma seja mantida sob refrigeração e descartada após 7 dias⁽³⁰⁾. Apesar de estudos *in vitro* e *in vivo* apontarem o ácido bórico como uma substância com propriedades antimicrobianas⁽³¹⁻⁴²⁾, tais recomendações não constavam nos rótulos das amostras analisadas.

O produto é indicado após cirurgia de catarata e blefaroplastia⁽²⁻³⁾, e a utilização de um produto contendo conservante em sua formulação pode afetar o processo de cicatrização, principalmente em pacientes idosos, pois os conservantes interferem na reepitelização da córnea^(16,26).

Os resultados dos ensaios microbiológicos comprovaram a existência no comércio de Água Boricada contaminada, principalmente por bolores e leveduras. Isto reafirma o relato de Prista e Alves⁽¹⁹⁾ que esta solução altera-se com frequência, devido ao crescimento de fungos.

A aplicação de um produto contaminado constitui uma via direta de transmissão de microorganismos⁽⁴³⁾, podendo ocasionar sérias infecções aos olhos, sobretudo na presença de ruptura no epitélio ocular⁽⁴⁴⁾.

Pacientes que sofreram cirurgia ocular apresentam risco de infecções oculares severas⁽¹⁷⁾. O uso pós-cirúrgico da Água Boricada contaminada poderia desencadear um processo infeccioso, como a endoftalmite, podendo levar o paciente a ter sérios danos irreversíveis, pois, nestas condições, as defesas do organismo podem ser insuficientes para prevenir a perda da visão^(13,45).

Apesar da possibilidade de soluções oftálmicas contaminadas microbiologicamente desencadearem infecções oculares graves^(11,13-15,17,25,29,46-52), a presença de microorganismos nas amostras de Água Boricada não significa que o usuário venha a desenvolver algum tipo de infecção em decorrência do uso do produto, pois vários fatores estão envolvidos neste processo: grau de virulência do microorganismo, grau de contaminação, frequência de uso do produto e comprometimento dos mecanismos de defesa do hospedeiro^(12,50).

Entretanto, é necessário considerar o risco de os usuários de lentes de contato, que apresentem ruptura na barreira de proteção ocular, devido à dificuldade de inserção e remoção das lentes⁽⁴⁶⁾, utilizarem

um produto que não é estéril e que possui grandes chances de apresentar algum tipo de contaminação microbiana. Em consequência, qualquer microorganismo pode invadir a córnea, caso os mecanismos de defesa estejam comprometidos^(48,53). O produto pode também ser utilizado por usuários mais susceptíveis ao desenvolvimento de infecções como diabéticos, imunocomprometidos, pessoas em situações de *stress*, idosos, entre outros^(21,54).

O fato de não ter sido detectada a presença de determinados patógenos nas amostras não diminui o risco de o produto vir a causar algum tipo de dano ocular ao usuário, visto que existem outros microorganismos que podem ocasionar danos aos olhos, muitos classificados como não patogênicos.

Considerando a gravidade das doenças oculares e seu avanço rápido (podendo haver perda visual e do próprio olho), a necessidade de um rápido e correto diagnóstico (o qual depende muitas vezes de exames específicos e de difícil alcance pela população carente), é imprescindível a fim de monitorar e garantir que as preparações oftálmicas disponibilizadas no mercado sejam estéreis, para que estas não sejam causadoras de infecções oculares. O quadro torna-se mais grave quando pacientes idosos são vitimados por infecções oculares, pois muitas vezes demoram em se queixar e, quando o fazem, não é raro dependerem de outras pessoas para terem acesso à assistência médica, acarretando ainda mais atraso no diagnóstico e, conseqüentemente, ao tratamento adequado e efetivo.

Os resultados dos procedimentos experimentais mostraram a situação crítica dos produtos que estão sendo comercializados, pois 27,66 % das amostras analisadas deixaram de cumprir com o requisito mais importante exigido para as preparações oftálmicas: a esterilidade. Apesar de constituir-se em um estudo realizado com um reduzido número de amostras, evidencia-se a situação de risco a que os usuários ficam expostos. A utilização da Água Boricada, da forma como se encontra no comércio, onde a condição de esterilidade não é exigida, deve ser um assunto de preocupação para a Saúde Pública. Isto demonstra a importância da atuação do Ministério da Saúde nos registros dos medicamentos, no monitoramento dos produtos comercializados, na elaboração e atualização de legislações, bem como na educação da população, com o objetivo de fornecer instruções claras para evitar a contaminação dos produtos durante a administração e também dos riscos de uma automedicação.

Considerando a exigência de esterilidade para todos os medicamentos de uso oftálmico; o risco que as

soluções oftálmicas contaminadas podem ocasionar aos olhos do usuário; a comprovação da existência de produtos disponíveis no comércio apresentando contaminação microbiana, inclusive com indicação no rótulo para uso oftalmológico; a possibilidade do produto ser utilizado diretamente nos olhos após cirurgia e por usuários de lentes de contato, os quais podem apresentar ruptura no epitélio corneal, facilitando a penetração de microorganismos; torna-se imprescindível que a Água Boricada utilizada para uso oftalmológico seja estéril, com indicação clara no rótulo do produto se o mesmo pode ou não ser aplicado nos olhos, com instruções claras quanto à forma de utilização e cuidados no manuseio do produto.

Urge regulamentar a fabricação e comercialização do medicamento para fins oftalmológicos, no que se refere à formulação, acondicionamento (tamanho do frasco, utilização de frascos estéreis), emprego de técnicas assépticas durante todo o processo de fabricação. Ou seja, a Água Boricada para aplicação oftalmológica deve ser fabricada com os mesmos cuidados e exigências de outros medicamentos de uso oftálmico.

SUMMARY

Objective: to evaluate package conditions, label characteristics and contamination occurrence of boric acids used in ophthalmological applications. **Methods:** 47 samples of 25 Brazilian manufacturers were analyzed and the samples were submitted to evaluations of packing, involving inviolability and capacity; and labeling, considering clinical application, chemical formulation and other information. Also, they were submitted to Brazilian Pharmacopoeia based-microbiological tests through the counting of total viable and pathogenic research. **Results:** the samples presented differences in the packing: bottle inviolability and nominal capacity, varying from 95 to 1000 ml; on label information and on chemical composition: 72% contained 3% boric acids concentration and the others 2%, with or without preserve. On the microbiological tests, it was detected microbial contamination in 27.66% of the samples, 25.53% by moulds and 2.13% by bacteria. **Conclusions:** in order to avoid the risk of developing an ocular infection, it is necessary to regulate the drug manufacture and commercialization for ophthalmological prescription, including its chemical formulation, packing, and application of aseptic techniques during the manufacturing processes.

Keywords: Boric acids; Drug contamination; Drug Packaging; Ophthalmic solutions

REFERÊNCIAS

1. Silva RAD. Pharmacopeia dos Estados Unidos do Brasil. S. Paulo: Companhia Editora Nacional; [1929?]. p.26-7; 812-3.
2. Schaefer T. Cirurgia de catarata. [texto n the Internet]. [cited 2003 Nov 26]. Available from: http://www.schaefer.com.br/cirurgia_de_catarata.html. (acessado em 26/nov/2003).
3. Freitas AG. Cirurgia das pálpebras/ blefaroplastia [texto na Internet]. [citado 2004 Dez 11]. Disponível em: <http://www.cirurgiaestetica.com.br/cirurgia/blefaroplastia.asp>
4. Resolução RDC nº 277, de 22 de outubro de 2002. Amplia a proibição contida no art. 1º da RE nº 552, de 20 de abril de 2001, a todas as formas farmacêuticas de medicamentos anti-sépticos de uso tópico indicados para uso infantil e dá outras providências. D.O.U. - Diário Oficial da União; Poder Executivo, de 23 de outubro de 2002.
5. British pharmacopoeia. London: The Stationery Office; 2002. v.2. A322-3. p. 1867-9.
6. Farmacopea Europea. 2th ed. Madrid: Publicaciones, Documentación y Biblioteca del Madrid: Ministerio de Sanidad y Consumo; 1988. Pt 2, v. 1. p.28.
7. Farmacopeia Portuguesa. 7th ed. Lisboa: Rainho & Neves Ltda. 2002. v.1. p.138-9; 622-3.
8. Farmacopéia Brasileira. 4th ed. São Paulo: Atheneu; 1988. Pt 1, v.5. p. 1.6.
9. The Japanese Pharmacopoeia. 14th ed. Tokyo: Society of Japanese Pharmacopoeia; 2001. 1357p.
10. The United States Pharmacopeia : USP25. The National Formulary : NF20. Rockville, MD : United States Pharmacopoeial Convention; 2002.
11. Hecht G. Ophthalmic preparations. In: Gennaro AR, editor. Remington: the science and practice of pharmacy. 20th ed. Baltimore: Lippincott Williams & Wilkins; c2000. p. 821-35.
12. Roizenblat J, Inomata S. Contaminação de colírios. Rev Bras Oftalmol. 1982; 41(5): 55-9.
13. Klotz SA, Penn CC, Negvesky GJ, Butrus SI. Fungal and parasitic infections of the eye. Clin Microbiol Rev. 2000; 13(4): 662-85.
14. Prista LN, Alves AC, Morgado R. Tecnologia farmacêutica. 4a ed. Lisboa: Fundação Calouste Gulbenkian; 1996. v. 3. p. 1596-665.
15. Chibret H. Conservateurs et préparations ophtalmiques: réalités et perspectives. Ann Pharm Fr. 1997; 55(5): 228-31.
16. Furrer P, Mayer JM, Gurny R. Ocular tolerance of preservatives and alternatives. Eur J Pharm Biopharm. 2002; 53(3): 263-80.
17. Schein OD, Hibberd PL, Starck T, Baker AS, Kenyon KR. Microbial contamination of in-use ocular medications. Arch Ophthalmol. 1992; 110(1): 82-5.
18. Kallings LO, Ringertz O, Silverstolpe L. Microbiological contamination of medical preparations. Acta Pharm Suec. 1966; 3(3): 219-28.
19. Prista LVN, Alves AC. Técnica farmacêutica e farmácia galénica. Lisboa: Fundação Calouste Gulbenkian; [1967-1973]. v.2. p. 1248-9.
20. Ansel HC, Popovich NG, Allen LV. Farmacotécnica: formas farmacêuticas e sistemas de liberação de fármacos. São Paulo: Editorial Premier; c2000. 568p.
21. Kara José AC, Castelo Branco B, Ohkawara LE, Yu MCZ, Höfling-Lima AL. Condições de uso e ocorrência de contaminação de água boricada [resumo]. Arq Bras Oftalmol [periódico na Internet]. 2003 [citado 2004 Maio 3]; 66(4): [cerca de 1p.] Disponível em: <http://www.abonet.com.br/abo/664s/painel05.htm>
22. Resolução-RDC nº 92. Modifica a Resolução ANVS nº 510, de 1º de outubro de 1999, publicada no Diário Oficial da União de 4 de outubro de 1999 e republicada em 18 de novembro de 1999. Diário Oficial da União 2000; 27 out.
23. Geyer O, Bottone EJ, Podos SM, Schumer RA, Asbell PA. Microbial contamination of medications used to treat glaucoma. Br J Ophthalmol. 1995; 79(4): 376-9.
24. Schellini SA, Silva MRBM, Gonçalves MRCB, Corrêa CR. Contaminação de colírios usados em ambientes cirúrgicos. J Bras Med. 2000; 78 (5): 10-6.
25. Schein OD, Wasson PJ, Boruchoff SA, Kenyon KR. Microbial keratitis associated with contaminated ocular medications. Am J Ophthalmol. 1988; 105(4): 361-5.
26. Baudouin C, de Lunardo C. Short-term comparative study of topical 2% carbetolol with and without benzalkonium chloride in healthy volunteers. Br J Ophthalmol. 1998; 82(1): 39-42.
27. Resolução RDC nº 132, de 29 de maio de 2003. Dispõe sobre o registro de medicamentos específicos. D.O.U. - Diário Oficial da União; Poder Executivo, de 02 de junho de 2003.
28. Åslund B, Olson OT, Sandell E. Studies on in-use microbial contamination of eye drops. Acta Pharm Suec. 1978; 15(5):389-94.
29. Sandman ER, Abelson MB. What's in That Medication anyway? Rev Ophthalmol. 2000; 7(3):86-8.
30. Wilson LA. To preserve or not to preserve, is that the question? Br J Ophthalmol. 1996; 80(7): 583-4.
31. Sousa Melo Cavalcanti de Albuquerque S, Cavalcanti MA, Borges Aguiar LA. Inhibitory effect of boric acid on the development and aflatoxin production by *aspergillus flavus* and *aspergillus parasiticus*. Bol Micol. 1992; 7(1-2): 55-8.
32. del Palacio A, Cuétara MS, López-Suso MJ, Amor E, Garau M. Randomized prospective comparative study: short-term treatment with ciclopiroxolamine (cream and solution) versus boric acid in the treatment of otomycosis. Mycoses. 2002; 45(8): 317-28.
33. Guaschino S, De Seta F, Sartore A, Ricci G, De Santo D, Piccoli M, Alberico S. Efficacy of maintenance therapy with topical boric acid in comparison with oral itraconazole in the treatment of recurrent vulvovaginal candidiasis. Am J Obstet Gynecol. 2001; 184(4): 598-602.
34. Houlsby RD, Ghajar M, Chavez GO. Antimicrobial activity of borate-buffered solutions. Antimicrob Agents Chemother. 1986; 29(5): 803-6.
35. Houlsby RD, Ghajar M, Chavez GO. Microbiologic characteristics of unpreserved saline. J Am Optom Assoc. 1988; 59(3): 184-8.
36. Meers PD, Chow CK. Bacteriostatic and bactericidal actions of boric acid against bacteria and fungi commonly found in urine. J Clin Pathol. 1990; 43(6): 484-7.
37. Ozcan KM, Ozcan M, Karaarslan A, Karaarslan F. Otomycosis in Turkey: predisposing factors, aetiology and therapy. J Laryngol Otol. 2003; 117(1): 39-42.
38. Poe CF, Charkey LW. A study of boric acid media for the separation of *Escherichia* and *Aerobacter*. J Bacteriol. 1949; 57(3): 386-7.
39. Sobel JD, Chaim W. Treatment of *Torulopsis glabrata* vaginitis: retrospective review of boric acid therapy. Clin Infect Dis. 1997; 24(4):649-52.
40. Swate TE, Weed JC. Boric acid treatment of vulvovaginal candidiasis. Obstet Gynecol. 1974; 43(6):893-5.
41. Van Slyke KK, Michel VP, Rein MF. Treatment of vulvovaginal candidiasis with boric acid powder. Am J Obstet Gynecol. 1981; 141(2):145-8.

42. Watson PG, Duerden BI. Laboratory assessment of physical and chemical methods of preserving urine specimens. *J Clin Pathol.* 1977; 30(6):532-6.
43. Mims C, Playfair J, Roitt I, Wakelin D, Williams R. *Microbiologia médica.* 2a ed. Espanha: Editora Manole; 1999. 584p.
44. Lachman L, Lieberman HA, Kanig JL. Teoria e prática na indústria farmacêutica. Lisboa: Fundação Calouste Gulbenkian; 2001. v. 2. p.1081.
45. Callegan MC, Engelbert M, Parke DW 2nd, Jett BD, Gilmore MS. Bacterial endophthalmitis: epidemiology, therapeutics, and bacterium-host interactions. *Clin Microbiol Rev.* 2002; 15(1):111-24.
46. Adams CP Jr, Cohen EJ, Laibson PR, Galentine P, Arentsen JJ. Corneal ulcers in patients with cosmetic extended-wear contact lenses. *Am J Ophthalmol.* 1983; 96(6):705-9.
47. Fernandes AT, Ribeiro Filho N, Mazzano RS, Santana LB, Cerbara EFV, Cassaro Jr E. Bactérias aeróbias. In: Fernandes AT, Fernandes MOV, Ribeiro Filho N, Graziano KU, Gabrielloni MC, Cavalcante NJF, Lacerda RA. *Infecção hospitalar e suas interfaces na área da saúde.* São Paulo: Atheneu; 2000. v. 1. p. 336-82.
48. Garg P, Rao GN. Corneal ulcer: diagnosis and management. *Community Eye Health.* 1999; 12 (30): 21-4.
49. Mondino BJ, Weissman BA, Farb MD, Pettit TH. Corneal ulcers associated with daily-wear and extended-wear contact lenses. *Am J Ophthalmol.* 1986; 102(1): 58-65.
50. Netto AA, Pereira FJ. Avaliação da contaminação bacteriana de produtos oftálmicos. *Rev Bras Oftalmol.* 1998; 57(10): 775-80.
51. Prista LN, Alves AC, Morgado R. *Técnica Farmacêutica e Farmácia Galenica.* 3a ed. Lisboa: Fundação Calouste Gulbenkian; 1990. v.3. p.145-78; 211.
52. Caiazza F, Palazzo GS, Pasquino R, Velasco J, Bermudez J. Comparative study of the microbial flora on contact lenses, in lens cases, and in maintenance liquids. *Int Contact Lens Clin.* 1996; 23(2): 55-8.
53. Miller WL. Pseudomonas keratitis. *Clin Eye Vis Care.* 2000; 12(3-4): 181-3.
54. Pelczar Jr MJ, Chan ECS, Krieg NR, Edwards DD, Pelczar MF. *Microbiologia: conceitos e aplicações.* 2. ed. São Paulo: Makron; 1996. v.2. p. 42-7.

Agradecimentos a colaboradores

R. Nickel participou de todas as fases da pesquisa e redação do artigo. P. Nohama participou como orientador do projeto em todas as suas fases de realização e na redação do artigo. E W. M. Abrahão participou do planejamento, execução dos protocolos experimentais e redação do artigo.

ENDEREÇO PARA CORRESPONDÊNCIA:

Percy Nohama
Rua Imaculada Conceição, 1155
CEP 80215-901 - Paraná - SC

Prevalência dos vícios de refração em crianças da rede pública de ensino na cidade de Araçatuba – SP

Prevalence of refractive errors in schoolchildren of public education system of the city of Araçatuba, São Paulo, Brazil

José Henrique Pinto Castilho¹

RESUMO

Objetivos: Traçar um perfil dos erros refracionais em crianças atendidas numa entidade pública municipal na cidade de Araçatuba – SP. **Métodos:** Exame oftalmológico completo realizado em 1345 crianças com idade entre zero e 15 anos, encaminhadas pelas escolas públicas municipais após terem sido submetidas à triagem realizada por professores treinados, entre janeiro e dezembro de 2001. **Resultados:** Das 1345 crianças encaminhadas e examinadas por um oftalmologista, 637 (47,36%) foram consideradas portadoras de algum vício de refração. Destas, 539 receberam óculos. Foram encontradas 519 (38,58%) crianças que apresentavam o mesmo tipo de defeito em ambos os olhos, ou seja, 62 (11,94%) míopes, 194 (37,38%) hipermetropes e 263 (50,68%) astigmatas. Entre estas, 453 (87,28%) crianças receberam correção ótica. **Conclusão:** O estudo mostrou a presença de erros de refração em praticamente a metade das crianças encaminhadas, sem grande prevalência de faixa etária e alguma prevalência no sexo feminino, demonstrando a grande valia das triagens periódicas realizadas nas escolas com professores treinados, bem como da indispensável presença de um serviço público de oftalmologia para a detecção e correção adequada dos problemas diagnosticados.

Descritores: Triagem; Saúde escolar; Acuidade visual; Erros de refração; Prevalência; Transtornos da visão; Programas médicos regionais

¹Médico Oftalmologista na cidade de Araçatuba (SP) – Brasil.

Trabalho desenvolvido no Centro de Atenção Integral à Criança e ao Adolescente (CAICA) – Araçatuba – SP

Recebido para publicação em: 23/05/06 - Aceito para publicação em 02/06/06

INTRODUÇÃO

Os meus quase cinco anos de atividade médica à frente de um ambulatório de oftalmologia de uma instituição pública voltada para o atendimento integral das necessidades da criança e do adolescente, me colocaram frente a frente com uma realidade que pouco se vê ou se percebe dentro de uma clínica particular⁽¹⁾. Estou falando da importância da preservação e do resgate da saúde como um todo, em crianças dentro da faixa etária que compreende o nascimento até os 15 anos de idade⁽²⁾. Particularmente a saúde ocular, ou seja, a tomada de atitudes concretas e eficazes no sentido de se preservar ou de se resgatar a melhor acuidade visual possível, visando ao desenvolvimento intelectual deste indivíduo e com isto assegurando a ele, a chance de uma educação que lhe permita no futuro, o ingresso num mercado de trabalho tão escasso e competitivo⁽³⁾. Desta maneira, ações como as campanhas desenvolvidas pelo governo federal em parceria com o Conselho Brasileiro de Oftalmologia e com a participação atuante de inúmeros colegas oftalmologistas voluntários, por este país afora, campanhas localizadas e promovidas por entidades de ação social, em parceria com as prefeituras municipais e a presença cada vez mais de trabalhos que mostram a realidade da saúde ocular no país, são medidas e atitudes que visam a detectar o que de fato está se passando, possibilitando delinear as futuras diretrizes a serem tomadas pelos órgãos públicos, principalmente visando a proporcionar a esta população que está ingressando no ensino fundamental, condições de aprendizado e desenvolvimento cultural e intelectual suficientes e necessários para a formação do indivíduo^(4,11).

O bom desenvolvimento neurológico, uma boa audição e uma visão perfeita são pré-requisitos da maior importância quando estamos tratando de crianças que podem frequentar os bancos escolares⁽¹²⁾. A presença da criança no ensino fundamental é um passo importante para o intenso desenvolvimento de suas capacidades, ainda adormecidas, e aí que se nota o grande papel de uma boa visão ao lado de um bom amadurecimento motor e psicológico⁽¹³⁾.

A presença de erros de refração, particularmente em alunos da primeira série do ensino fundamental, pode levar a problemas de desenvolvimento da personalidade da criança⁽¹⁴⁾. O garoto míope, não contando com uma boa visão na sala de aula, pode se sentir constrangido por ter grande dificuldade durante a leitura ou copiando a lição do quadro negro, contribuindo as-

sim para uma maior timidez, tornando-se uma criança intensamente arredia, prejudicando o seu relacionamento na escola. Pelo desconforto experimentado pelo aluno portador de hipermetropia e astigmatismo, notamos comentários das próprias mães de que os filhos não são muito “dados aos estudos” ou que tem muita preguiça de estudar.

O que vemos, hoje no Brasil, é uma população de milhões de indivíduos que chegam todos os anos ao ensino fundamental sem nunca terem sido avaliados quanto a sua capacidade e integridade visual⁽⁴⁾. A Organização Mundial de Saúde publica periodicamente números surpreendentes de crianças na idade escolar que apresentam deficiência visual de algum tipo e que prejudica de alguma maneira o aprendizado destes menores, porém a grande maioria sem sintomas que possam ser reconhecidos pelos pais e professores; muitas vezes sem sintoma algum, quando então tais crianças são taxadas de preguiçosas ou portadoras de algum tipo de déficit do aprendizado^(4,15).

E sem qualquer sombra de dúvida, o erro refracional não corrigido é a causa mais freqüente de deficiência visual no Brasil. Números publicados pelo Conselho Brasileiro de Oftalmologia apontam para percentuais em torno de 20% de escolares com problemas oftalmológicos. E cerca de 10% dos alunos necessitam de algum tipo de correção ótica⁽⁴⁾.

O estudo aqui apresentado tem como objetivo, primeiro traçar um perfil da realidade da saúde ocular das crianças na faixa de zero a 15 anos, no município de Araçatuba, localizado no interior do estado de São Paulo, com uma população em torno de 180 mil habitantes, visando a colher dados que possam orientar a tomada de futuras decisões no sentido de implementar políticas de saúde que facilitem o acesso desta população, em especial, ao serviço público, mostrando a importância desta ação de saúde, diagnosticando precocemente possíveis erros refracionais e corrigindo-os a tempo e com isto, assegurando um bom desenvolvimento destas crianças.

MÉTODOS

Foram examinadas crianças, entre janeiro e dezembro de 2001, triadas por professores da rede pública do ensino fundamental, devidamente treinados durante o período que antecedeu o início das atividades escolares, com ênfase na tomada da acuidade visual e possíveis sintomas de desconforto visual. Foram examinadas também as crianças encaminhadas pelos am-

bulatórios de pediatria dos postos de saúde municipais com alguma queixa visual ou sintomas de possibilidade de algum transtorno visual. Neste caso, não houve qualquer treinamento de pediatras, nem tomada prévia da acuidade visual.

A padronização da tomada da acuidade visual foi a mesma adotada durante a Campanha Nacional de Reabilitação Visual, Olho no Olho, ou seja, a tabela de Snellen colocada a 5 metros, a criança sentada, um olho de cada vez, tomando-se o cuidado de não pressionar o olho contralateral, ambiente tranquilo, explicações detalhadas e altura adequada da Tabela. ⁽⁴⁾

As crianças que apresentaram acuidade igual ou inferior a 0,7 em um dos olhos, mesmo após o reteste, usando ou não correção prévia; crianças com qualquer tipo de queixa ou desconforto visual; crianças com suspeita de estrabismo de qualquer natureza foram todas agendadas para o exame oftalmológico ⁽⁴⁾. Todas as crianças foram examinadas pelo mesmo oftalmologista.

A rotina do exame oftalmológico foi composta de cicloplegia, inspeção, refração objetiva e subjetiva (quando possível), fundoscopia e biomicroscopia. Em casos suspeitos de desequilíbrio oculomotor era agendada uma outra consulta 7 dias após. Determinados casos necessitaram de auto-refração e topografia corneana.

Foram examinadas 1345 crianças de ambos os sexos e com idade variando entre zero a 15 anos.

RESULTADOS

Foram examinadas 1345 crianças, destas 548 (40,74%) eram do sexo masculino e 797 (59,26%) do sexo feminino (Tabela 1). Com relação aos defeitos refracionais apresentados: 708 (52,64%) crianças foram consideradas emétopes e 637 (47,36%) crianças com algum tipo de ametropia (Tabela 2). Vale lembrar que foram considerados emétopes todos os casos compreen-

Tabela 1

Distribuição das crianças por sexo

Total de crianças examinadas	1345	
Sexo masculino	548	40,74%
Sexo feminino	797	59,26%

Tabela 2

Crianças emétopes e amétopes

Total de crianças examinadas	1345	
Emétopes	708	52,64%
Amétopes	637	47,36%

Tabela 3

Emétopes por sexo

Emétopes	708	
Masculino	290	40,96%
Feminino	418	59,04%

Tabela 4

Amétopes por sexo

Amétopes	637	
Masculino	258	40,50%
Feminino	379	59,50%

Tabela 5

Distribuição por faixa etária

	0 – 5 anos	6 – 10 anos	11 – 15 anos
Total	158 11,75%	731 54,35%	456 33,90%
Masculino	73 46,20%	299 40,90%	176 38,60%
Feminino	85 53,80%	432 59,10%	280 61,40%

Tabela 6

Distribuição por faixa etária e sexo dos números de ametropia e emetropia

	Em	Masc	Fem	Am	Masc	Fem
0 – 5 anos (158)	67 (42,40%)	33 (49,25%)	34 (50,75%)	91 (57,61%)	40 (43,95)	51 (56,05%)
6 – 10 anos (731)	376 (51,44%)	159 (42,28%)	217 (57,27%)	355 (48,56%)	140 (39,43%)	215 (60,57%)
11-15anos (456)	265 (58,11%)	98 (36,98%)	167 (63,02%)	191 (41,89%)	78 (40,38%)	113 (59,17%)

Em = emétope; Am = amétope; Masc = masculino; Fem = feminino

Tabela 7

Erro refracional em ambos os olhos

Total de pacientes amétropes	637	47,36%
Total de pacientes com o mesmo erro AO	519	81,47%
Total de pacientes míopes em AO	62	11,94%
Total de pacientes hipermetropes em AO	194	37,38%
Total de pacientes astigmatas em AO	263	50,68%

Tabela 8

Distribuição dos tipos de astigmatismo nos 263 casos

AM	HS	HC	MS	MC
62 (23,57%)	08 (3,04%)	86 (32,69%)	41 (15,59%)	66 (25,11%)

AM - astigmata misto; HS - hipermetrópico simples; HC - hipermetrópico composto; MS - miópico simples; MC - miópico composto

Tabela 9

Erro refracional por faixa etária e número de correção prescrita

Erro refracional	Faixa etária	Número de casos	Prescrição correção
Miopia AO 62 casos	0 – 5 anos	04 (6,46%)	02 (50%)
	6 – 10 anos	29 (46,77%)	29 (100%)
	11-15 anos	29 (46,77%)	26 (89,65%)
Hipermetropia AO 194 casos	0 – 5 anos	29 (14,94%)	23 (79,31%)
	6 – 10 anos	118 (60,82%)	100 (84,74%)
	11-15 anos	47 (24,24%)	40 (85,10%)
Astigmatismo AO 263 casos	0 – 5 anos	36 (13,68%)	33 (91,66%)
	6 – 10 anos	146 (55,51%)	129 (88,35%)
	11 – 15 anos	81 (30,81%)	71 (87,65%)

didados entre - 0,50 e + 1,00 esférico e até 0,50 cilíndrico ⁽⁴⁾.

Na população de 708 crianças emétopes, observamos que 290 (40,96%) eram do sexo masculino e que 418 (59,04%) eram do sexo feminino (Tabela 3). Ao passo que entre as crianças consideradas portadoras de algum erro refracional tivemos 258 (40,50%) do sexo masculino e 379 (59,50) do sexo feminino (Tabela 4).

As crianças foram distribuídas segundo a faixa etária em 3 grupos para facilitar as análises (Tabela 5).

De acordo com a análise da prevalência de erros refracionais encontrados por faixa etária e por sexo, obtivemos o seguinte resultado. Na faixa etária que vai de zero a 5 anos, encontramos entre as 158 crianças examinadas um total de 67 (42,40%) emétopes e 91 (57,60%) amétopes. Na faixa etária de 6 aos 10 anos, num total de 731 crianças examinadas, obtivemos 376 (51,44%) crianças emétopes e 355 (48,56%) crianças amétopes. Já entre os 11 e 15 anos, num total de 456 crianças examinadas, observamos 265 (58,11%) crianças emétopes e 191 (41,89%) crianças amétopes. Estes resultados foram distribuídos também de acordo com a prevalência masculina e feminina (Tabela 6).

Ao se avaliar a presença dos tipos de erros

Tabela 10

Número de crianças examinadas, amétopes e correção prescrita

Total de crianças examinadas	1345
Total de crianças amétopes	637 47,36%
Total de crianças com o mesmo defeito AO	519 81,47%
Total de óculos prescritos	452 87,09%

refracionais, nos deparamos com várias possibilidades, como por exemplo: OD com miopia e OE com hipermetropia; OD astigmatismo e OE plano. Desta maneira, com o objetivo de uma análise mais simplificada da situação, levamos em consideração apenas as crianças que apresentavam um mesmo tipo de erro de refração para a elaboração da tabela abaixo. Assim, obtivemos 519 crianças que apresentavam miopia, ou hipermetropia ou astigmatismo na suas várias formas (Tabela 7).

O comportamento do astigmatismo nos 263 casos em que se apresentava igual em ambos os olhos é demonstrado na Tabela 8.

Considerando-se então a parcela de crianças que

apresentam o mesmo erro refracional em ambos os olhos, podemos obter estes mesmos números por faixa etária e quantos necessitaram de correção ótica, como pode ser observado na Tabela 9.

Na Tabela 10 está demonstrado o número total de casos de erro refracional por faixa etária e o percentual de correção ótica prescrita em cada faixa de idade, levando-se em consideração apenas os casos de defeitos iguais em ambos os olhos quanto ao tipo e não quanto à intensidade.

DISCUSSÃO

A importância deste estudo, se faz notar por vários aspectos que devem ser enumerados, no sentido de se deixar claro os pontos abrangentes no momento e num futuro não muito distante. Inicialmente, devemos enaltecer a possibilidade de contarmos com uma instituição municipal, que tem como objetivo maior e único promover a saúde da criança e do adolescente de uma maneira ampla e objetiva, permitindo uma maior preservação das condições de saúde e bem-estar destes menores e ao mesmo tempo proporcionando condições no âmbito da educação e cultura de requisitos indispensáveis a um maior aproveitamento escolar visando a maiores oportunidades na vida adulta. Um estudo como este que foca unicamente um dos aspectos da integridade da saúde destes indivíduos, no sentido de poder assegurar a eles uma qualidade de vida e uma qualidade de aprendizado que seria muito difícil sem um programa de fomento da saúde ocular abordado no âmbito de um serviço público preocupado com esta possibilidade. Por outro lado, trás à luz da realidade do dia a dia, tudo aquilo que se faz e o que se pode fazer no sentido de aprimorar este trabalho tendo como objetivo maior a facilitação da inclusão deste indivíduo em situação de igualdade, assegurando-lhe ao menos uma visão ou qualidade de visão que não seja mais um empecilho no seu desenvolvimento sócio-cultural. Não podemos deixar de ressaltar que mesmo sendo o primeiro trabalho de análise realizado nesta área dentro desta instituição, obtivemos muitas informações que podem nos ajudar a orientar o governo municipal na tomada de condutas e atitudes que possam vir a melhorar ainda mais as possibilidades desta parcela da população, ou seja, crianças de zero a 15 anos, que por terem características mais peculiares de abordagem médica, muitas vezes se encaixam dentro de um hiato desprotegido das ações integradas de saúde.

Tivemos para a realização deste trabalho, praticamente crianças em sua maioria triadas dentro da rede pública de ensino fundamental, e algumas outras enca-

minhadas pela rede pública de postos de saúde espalhados pela cidade, mais precisamente pelos serviços de pediatria. Assim, foram encaminhadas ao serviço de oftalmologia do município, que funciona dentro desta instituição voltada para a criança e para o adolescente (Centro Integral de Assistência à Criança e ao Adolescente – Caica), o número de 1345 crianças, como já foi dito, e que inicialmente foram triadas nos bancos escolares mediante treinamentos fornecido pelo autor, de acordo com as instruções do Programa Veja Bem Brasil⁽⁴⁾. Desta maneira, os professores incumbidos de realizarem os testes e retestes obtiveram num primeiro momento total supervisão e depois puderam dar prosseguimento ao trabalho, aí já de acordo com a nossa avaliação, totalmente desacompanhados.

Foram encaminhadas um total de 1345 crianças com suspeita de visão ruim, ou seja, inferior ou igual a 0,7. Deve-se salientar que em todos os casos era a primeira vez que a criança era examinada por um profissional oftalmologista, ou seja, nunca antes havia feito um exame de vista. Deste total, tivemos 548 (40,74%) crianças do sexo masculino e 797 (59,26%) crianças do sexo feminino (Tabela 1). Assim como em outros trabalhos com objetivos semelhantes, houve uma predominância de crianças do sexo feminino⁽¹⁰⁾. Do total de crianças submetidas ao exame oftalmológico completo, 52,64% foram consideradas emétopes e 47,36% portadores de algum erro refracional de acordo com o que apregoa o Manual do Programa Veja Bem Brasil (Tabela 2)⁽⁴⁾. Lopes et al. em seu trabalho “Prevalência de acuidade visual reduzida nos alunos da primeira série do ensino fundamental das redes públicas estadual e privada de Londrina – PR, no ano de 2000”, publicado em 2002, encontra uma prevalência de 37,6% de erros refracionais em crianças da rede pública e 44% em crianças da rede privada⁽⁹⁾. Albuquerque et al., em Recife, encontraram mais da metade das crianças encaminhadas com erros refracionais, algo em torno de 65,1%⁽⁷⁾.

Já entre as crianças consideradas amétopes, mais uma vez encontramos uma prevalência do sexo feminino, ou seja, 59,50% das crianças amétopes eram do sexo feminino contra 40,50% do sexo masculino (Tabela 4).

A análise do número de crianças por faixa etária mostra que entre 6 e 10 anos, tivemos o maior número de indivíduos representando 54,35% do total de crianças examinadas, justamente aquelas que estão na fase inicial da alfabetização, o mesmo visto no trabalho de Granzoto et al., seguida pela faixa de 11 a 15 anos, com 33,90% e finalmente a faixa de 0 a 5 anos, com 11,75%.(Tabela 5)⁽¹⁰⁾.

A distribuição por faixa etária e sexo mostrou

mais uma vez a total predominância do sexo feminino, a despeito da faixa etária tanto entre emétopes como amétopes (Tabela 6).

Para se avaliar a prevalência dos diversos tipos de erros de refração, foi necessário levar em conta para uma maior compreensão dos dados e facilidade de apreciação dos resultados, considerar apenas os casos em que o mesmo erro refracional se apresentava em ambos os olhos. Desta forma, das 637 crianças consideradas portadoras de algum vício de refração, 519 (81,47%) apresentavam o mesmo problema em ambos os olhos. Destas, 11,94% eram portadoras de miopia; 37,38% portadoras de hipermetropia e 50,68% portadora de um dos diversos tipos de astigmatismo (Tabela 7). Neste caso, os nossos números diferem dos encontrados por Albuquerque RC e col. como também de Moore BD⁽⁷⁻¹⁶⁾.

O estudo destas crianças (50,68%) com algum tipo de astigmatismo que corresponde a 263 indivíduos, mostra uma prevalência do astigmatismo hipermetrópico composto com 32,69% ou 86 crianças (Tabela 8).

Assim, das 1345 crianças examinadas, 637 (47,36%) foram consideradas portadoras de algum tipo de ametropia. Destas, 519 (81,47%) apresentavam o mesmo tipo de defeito em ambos os olhos e foram prescritas 452 (87,09%) correções óticas (Tabela 10).

CONCLUSÃO

O perfil da saúde ocular das crianças com idades variando de zero a 15 anos na cidade de Araçatuba – SP, demonstrado através destas 1345 crianças examinadas num serviço de oftalmologia, mantido pela administração pública municipal, nos leva a conclusão de que este tipo de acompanhamento deve ser aperfeiçoado cada vez mais, e atitudes diretas e concretas que atendam às necessidades desta parte da população, sejam implementadas no sentido de se resguardar tanto quanto possível um bom desempenho nos bancos escolares, preparando-os para um futuro de possibilidades de desenvolvimento pessoal e cultural, visando sempre e cada vez mais uma melhor qualidade de vida e de progresso individual, quanto ao cidadão atuante dentro desta nossa sociedade. Num percentual de 47,36% (637 crianças) desta população foram identificados algum tipo de dificuldade visual que atingia um ou ambos os olhos de maneira semelhante ou distinta, fazendo-nos prescrever correção ótica em 539 crianças (40,07%). Destas 519 crianças apresentavam o mesmo problema em ambos os olhos com um total de 452 prescrições de óculos. Em se tra-

tando de uma primeira amostragem desta natureza neste município, concluímos sem sombra de dúvida, que este trabalho de promoção e prevenção da saúde ocular neste segmento de nossa sociedade deve ser mantido e aprimorado no sentido de se assegurar sempre uma melhor qualidade visual destas crianças.

SUMMARY

Purpose: To establish a survey about the refraction' error in children who are attending in a public entity in Araçatuba city – SP. **Methods:** a complete ophthalmologic exam was done in 1345 children referred by a municipal public schools after had been submitted a screening visual done by training teachers.

Results: Of 1345 children referred and examined by an ophthalmologist, only 637 were considered with some refractive error. Of those, 539 received glasses. There were found 519 (38,58%) children that had the same kind of defect in both eyes; 62 (11,94%) myopia, 194 (37,38%) hyperopia and 263 (50,68%) astigmatism. Of those with the same problem in both eyes, 453 (87,28%) children received optical correction. **Conclusion:** The study showed the presence of refraction' errors in almost half of the children referred, without a big prevalence of age range and some prevalence in feminine sex. Showing a big value of periodical ophthalmic examination on schools with training teachers and also the indispensable presence of an ophthalmology public service to detection and correction of the diagnosed visual problem.

Keywords: Triage; School health; Visual acuity; Refractive errors; Prevalence; Visual disorders; Regional medical programs

REFERÊNCIAS

1. World Health Organization. Strategies for the prevention of blindness in national programmes: a primary health care approach. 2nd ed. Geneva: World Health Organization; 1997.
2. The right to see. WHO Advisory Group urges massive support for prevention of blindness. Rev Int Trach Pathol Ocul Trop Subtrop. 1978;55(3-4):141-1.
3. Thylefors B, Negrel AD, Pararajasegaram R, Dadzie KY. Program for the prevention of blindness. Geneve: World Health Organization; 1995.
4. Alves MR, Kara-José N. Campanha “Veja Bem Brasil”. Manual de orientação. São Paulo: Conselho Brasileiro de Oftalmologia; 1998.
5. Alves MR, Temporini ER, Kara-José N. Atendimento oftalmológico de escolares do sistema público de ensino no município de São Paulo: aspectos médicos-sociais. Arq Bras Oftalmol. 2000; 63(5): 359-63.

6. Schimiti RB, Costa VP, Gregui MJF, Kara-José N, Temporini ER. Prevalence of refractive errors and ocular disorders in preschool and schoolchildren of Ibitiporã – PR, Brazil (1989 to 1996). *Arq Bras Oftalmol.* 2001; 64(5):379-84.
7. Albuquerque RC, Alves JGB. Afecções oculares prevalentes em crianças de baixa renda atendidas em um serviço oftalmológico na cidade do Recife – PE, Brasil. *Arq Bras Oftalmol.* 2003; 66(6):831-4.
8. Beer SMC, Scarpi MJ, Minello AA. Achados oculares em crianças de zero a seis anos de idade, residentes na cidade de São Caetano do Sul, SP. *Arq Bras Oftalmol.* 2003; 66(6):839-45.
9. Lopes GJA, Casella AMB, Chui CA. Prevalência de acuidade visual reduzida nos alunos da primeira série do ensino fundamental das redes pública estadual e privada de Londrina-PR, no ano de 2000. *Arq Bras Oftalmol.* 2002; 65(6): 659-64.
10. Granzoto JA, Ostermann CSPA, Brum LF, Pereira PG, Granzoto T. Avaliação da acuidade visual em escolares da 1ª série do ensino fundamental. *Arq Bras Oftalmol.* 2003; 66(2): 167-71.
11. Cavalcante SM, José NK, Temporini ER. Percepção de pais de escolares da 1ª série do ensino fundamental a respeito da campanha Olho no Olho 2000, na cidade de Maceió-Alagoas. *Arq Bras Oftalmol.* 2004; 67(1):87-91
12. Mendonza J, Mendonza N, Ramos P. Influencia de las ametropias en el rendimiento escolar. *Arch Soc Esp Oftalmol.* 1992; 63(4):481-4.
13. Kara-José N, Carvalho KMM, Caldato R, Pereira VL, Oliveira AMND, Fonseca Neto JC. Atendimento de amblíopes e prevalência na população pré-escolar, Campinas, São Paulo, Brasil. *Bol Oficina Sanit Panam.* 1984; 96(1): 31-7.
14. Jara Casco E. Edades em que debe ser examinado el niño por el oftalmologo. *Rev Cuba Oftalmol.* 1988; 1(3):38-43.
15. Fachine ADL, Cardoso MVL, Pagliuca LMF. Prevenção e detecção de distúrbios oftalmológicos em escolares. *Ped Atual.* 2000; 13(4): 21-5.
16. Moore BD. Refractive error rates in African American preschoolers [abstrat]. In: The 128th Annual Meeting of APHA. [cited 2006 Jan 14]. Available from: http://apha.confer.com/apha/128am/techprogram/paper_8337.htm

ENDEREÇO PARA CORRESPONDÊNCIA:

**Rua Bandeirantes, 1041 – Centro
CEP 16010-090 – Araçatuba – SP
E-mail: jhcastilho@uol.com.br**

Causas de baixa visão na Fundação Catarinense de Educação Especial

Low vision causes at Fundação Catarinense de Educação Especial

Eduardo Moritz dos Santos¹, Franciele Vegini²

RESUMO

Objetivo: A baixa visão é um importante problema de saúde pública nos países em desenvolvimento, apesar da maioria das causas poderem ser evitadas com medidas simples de higiene e tratamento médico. Este trabalho se propõe a determinar as causas de baixa visão no estado de Santa Catarina que foram encaminhados para avaliação e tratamento na Fundação Catarinense de Educação Especial (FCEE), localizada no município de Florianópolis e que é o centro de referência para todo o estado, nos anos de 2003 e 2004. **Métodos:** Estudo retrospectivo a partir dos dados epidemiológicos armazenados na (FCEE), observando-se as causas de baixa visão. **Resultados:** Nos anos de 2003 e 2004, foram submetidos a exame oftalmológico 603 pacientes na FCEE. A principal causa de baixa visão nos atendimentos foi a toxoplasmose, correspondendo a 22,81 %, no ano de 2003 e a 27,35%, em 2004. Outras causas prevalentes foram DMRI e catarata congênita. **Conclusão:** As causas mais prevalentes de visão subnormal em Santa Catarina são toxoplasmose ocular, catarata congênita, glaucoma e DMRI.

Descritores: Baixa visão/etiologia; Deficiências do desenvolvimento/epidemiologia; Transtornos da visão/epidemiologia, Prevalência; Cegueira

¹Preceptor do Departamento de estrabismo e visão subnormal do serviço de oftalmologia do Hospital Regional de São José "Homero de Miranda Gomes" – São José (SC) – Brasil;

²Residente de Oftalmologia do Hospital Regional de São José "Homero de Miranda Gomes" – São José (SC) – Brasil.

Serviço de Oftalmologia do Hospital Regional de São José "Homero de Miranda Gomes" HRSJ – HMG – São José (SC) – Brasil; Fundação Catarinense de Educação Especial (FCEE) – Florianópolis (SC) – Brasil.

Recebido para publicação em: 01/08/05 - Aceito para publicação em 22/12/05

INTRODUÇÃO

A baixa visão é um importante problema de saúde pública em países em desenvolvimento, apesar da maioria das causas poderem ser evitadas com medidas simples de higiene e tratamento médico⁽¹⁻²⁾.

A Organização Mundial de Saúde (OMS) prevê o acelerado crescimento da cegueira de um a dois milhões de casos por ano, provavelmente dobrando o número total de casos ao redor do ano 2020, a não ser que sejam disponibilizados recursos suficientes para a prevenção⁽²⁾. Como a população mundial cresce e uma proporção cada vez maior sobrevive até idades mais avançadas, o número de pessoas com deficiência visual só irá aumentar⁽²⁾, além disso, muitas patologias que desenvolvem baixa visão podem evoluir para cegueira se não tratadas.

A definição de cegueira e baixa visão pela Organização Mundial de Saúde é dada pela acuidade visual (AV) melhor corrigida $> 1.3 \log\text{MAR}$ ou um campo visual menor que 10 graus ao redor da fixação central, e AV melhor corrigida $> 0.5-1.3 \log\text{MAR}$ ou campo visual menor que 20 graus ao redor da fixação central⁽³⁾, ou, simplesmente, AV no melhor olho pior que 20/60 e campo visual < 10 graus. Nos EUA, comumente se adota como AV pior que 20/40, mas melhor que 20/200 no melhor olho⁽⁴⁾.

Este trabalho se propõe a determinar as causas de baixa visão no estado de Santa Catarina que foram encaminhados para avaliação e tratamento na Fundação Catarinense de Educação Especial (FCEE) localizada no município de Florianópolis e que é o centro de referência para todo o Estado, nos anos de 2003 e 2004.

MÉTODOS

Foi realizado um estudo retrospectivo a partir dos dados epidemiológicos de todos os atendimentos no serviço de visão subnormal armazenados em prontuários médicos na Fundação Catarinense de Educação Especial (FCEE), observando-se as causas de baixa visão no estado de Santa Catarina nos anos de 2003 e 2004.

RESULTADOS

Nos anos de 2003 e 2004, foram submetidos a exame oftalmológico 603 pacientes na Fundação Catarinense de Educação Especial (FCEE).

No ano de 2003, foram atendidos 263 pacientes na

FCEE. A principal causa de baixa visão nos atendimentos da Fundação Catarinense de Educação Especial (FCEE) foi a toxoplasmose (Tabela 1), correspondendo a 22,81%.

Tabela 1

Causas de baixa visão e número respectivo de pacientes encaminhados à Fundação Catarinense de Educação Especial (FCEE) no ano de 2003

Causa da baixa visão	Total de pacientes
Toxoplasmose	60
Degeneração macular relacionada à idade	23
Catarata congênita	20
Hemianopsia (trauma, tumores e outras lesões neurológicas)	20
Retinopatia da prematuridade	17
Atrofia do nervo óptico	15
Nistagmo congênito	13
Retinose Pigmentar	11
Glaucoma Congênito	08
Distrofia de cones	07
Miopia	07
Doença de Stargadt	06
Albinismo	05
Diabetes Mellitus	05
Glaucoma	04
Microftalmia	04
Estrabismo divergente	04
Amaurose congênita de Leber	03
Descolamento de retina	02
Ceratocone	02
Estrias angióides	02
Leucoma	02
Aniridia	02
Degeneração retiniana	02
Síndrome de Marfan	02
Coloboma de retina	02
Morning Glory	01
Coriorretinite por Citomegalovírus	01
Rubéola	01
Sífilis	01
Neuropatia óptica isquêmica anterior	01
Acromatopsia	01
Buraco macular	01
Phthisis bulbi	01
Coriorretinopatia serosa central	01
Oftalmia simpática	01
Uveíte posterior	01

No ano de 2004, foram atendidos 340 pacientes na Fundação Catarinense de Educação Especial (FCEE).

O principal diagnóstico encontrado no ano de 2004 foi a toxoplasmose (27,35%).

Tabela 2

Causas de baixa visão e número respectivo de pacientes encaminhados à Fundação Catarinense de Educação Especial (FCEE) no ano de 2004

Causa da baixa visão	Total de pacientes
Toxoplasmose	93
Atrofia óptica	33
Catarata congênita	26
Trauma, tumores e outras lesões neurológicas	23
Miopia patológica	23
Degeneração Macular relacionada à idade	17
Glaucoma congênito	12
Retinopatia diabética	11
Nistagmo congênito	10
Retinopatia da prematuridade	10
Doença de Stargardt	09
Retinose pigmentar	08
Coloboma	07
Albinismo	05
Descolamento de retina	04
Distrofia de cones	04
Neuropatia óptica isquêmica anterior	04
Ambliopia	03
Ceratocone	03
Aniridia	03
Rubéola congênita	03
Estrabismo	03
Alta hipermetropia	03
Leucoma	03
Distrofia retiniana	03
Trauma ocular	02
Amaurose	02
Oclusão de veia central da retina	02
Estrias angióides	02
Glaucoma	01
Morning Glory	01
Microftalmia	01
Catarata senil	01
Vogt-Harada	01
Leber	01
Acromatopsia	01
Coriorretinopatia serosa central	01
HIV (necrose retiniana aguda)	01

DISCUSSÃO

Nos últimos 25 anos, o Programa de Prevenção à Cegueira e à Surdez tem mantido um banco de dados em baixa visão com o propósito de armazenar dados epidemiológicos disponíveis sobre cegueira e baixa visão⁽⁵⁾. 208 estudos populacionais em baixa visão de 68 países foram descritos detalhadamente, proporcionando um conjunto atual e compreensivo de informação disponível em deficiência visual e suas causas⁽⁵⁾. Mas, sabe-se que os dados epidemiológicos existentes sobre cegueira e baixa visão entre adultos de 20 a 59 anos são insuficientes⁽⁶⁾.

Na região de Santa Catarina não havia dados epidemiológicos sobre baixa visão, justificando a realização deste trabalho.

As principais causas de baixa visão em uma policlínica no município de Lisa, em Cuba, são glaucoma (16%), miopia degenerativa (14,8%) e outras doenças retinianas⁽⁷⁾. As causas mais prevalentes de baixa visão no Instituto dos Cegos do Paraná, em Curitiba foram malformação ocular congênita múltipla, processo inflamatório ou infeccioso intra-ocular, atrofia óptica, complicações pós-cirurgia de catarata, trauma, retinose pigmentar, opacidades corneanas, tumores, catarata congênita, fibroplasia retrolental, descolamento de retina e anofthalmia, além da causa desconhecida⁽⁸⁾.

Em um estudo transversal, realizado pela Universidade de São Paulo, que analisou pacientes acima de 60 anos de idade, a principal causa de baixa visão encontrada foi a degeneração macular relacionada à idade (44%)⁽⁹⁾.

Em um estudo de coorte, realizado na Itália com pessoas acima de 40 anos, ao longo de um período de 12 anos, significativa parcela dos indivíduos "saudáveis" tiveram que procurar o serviço médico⁽⁵⁾. A baixa visão foi causada principalmente, por catarata não tratada, glaucoma, miopia, e degeneração macular relacionada à idade⁽⁵⁾.

Em um trabalho conduzido durante dois anos, com 229 pacientes portadores de visão subnormal, apenas onze (5,4%) tiveram como diagnóstico etiológico a coriorretinite por toxoplasmose⁽¹⁰⁾.

Foram estudados 50 casos de visão subnormal em crianças atendidas no ambulatório de estimulação visual precoce da Escola Paulista de Medicina, onde foram constatados 42% de casos com etiologia infecciosa e 36% de casos com etiologia hereditária, sendo a principal causa a toxoplasmose ocular⁽¹¹⁾. O trabalho da Escola Paulista está em acordo com este trabalho de Santa Catarina, demonstrando que a principal causa de visão subnormal ainda é uma doença infecciosa, evitável e tratável e que acomete os indivíduos já numa fase precoce da vida.

Sabe-se que o diagnóstico e tratamento precoces reduzem o risco de deficiência visual na toxoplasmose congênita, cuja manifestação mais frequente é a retinocoroidite⁽¹²⁾.

A toxoplasmose pode ter sua prevalência diminuída através de um controle mais rigoroso das doenças infecciosas no pré-natal, controlar hábitos alimentares e higiênicos. A catarata congênita, assim como o glaucoma congênito, podem ter seus efeitos deletérios sobre a visão minimizados com o diagnóstico e o tratamento precoces. No caso da DMRI, principal causa quando correlacionada com indivíduos idosos, existe o alto custo do tratamento, ainda uma barreira importante em países em desenvolvimento, como o Brasil.

CONCLUSÃO

As causas mais comuns de visão subnormal em Santa Catarina são toxoplasmose ocular, catarata congênita, glaucoma e DMRI (degeneração macular relacionada à idade).

SUMMARY

Objective: *Low vision is an important public health problem in developing countries, besides most of the causes could be avoided with simple hygiene and medical treatment. This study aims to determine the causes of low vision in Santa Catarina State that were evaluated and treated by Fundação Catarinense de Educação Especial (FCEE) at Florianópolis, which is the reference center in the state, in 2003 and 2004. Methods:* *Retrospective study using epidemiological data from FCEE, looking for low vision causes. Results:* *In 2003 and 2004, 603 patients were submitted to an ophthalmological exam at FCEE. The major cause of low vision in the attendances was toxoplasmosis, corresponding to 22,81%, in 2003 and to 27,35%, in 2004. Other prevalent causes were ARMD and congenital cataract. Conclusion:* *The most prevalent low vision causes in Santa Catarina are ocular toxoplasmosis, congenital cataract, glaucoma and ARMD.*

Keywords: *Vision, low/epidemiology; Developmental disabilities/epidemiology, Vision disorders/epidemiology; Prevalence; Blindness*

REFERÊNCIAS

1. Schemann JF, Leplege A, Keita T, Resnikoff S. From visual function deficiency to handicap: measuring visual handicap in Mali. *Ophthalmic Epidemiol.* 2002; 9(2):133-48.
2. West S, Sommer A. Prevention of blindness and priorities for the future. *Bull World Health Organ.* 2001; 79(3):244-8. Review.
3. Nucci C, Cedrone C, Culasso F, Ricci F, Cesareo M, Corsi A, Cerulli L. Incidence of visual loss in the Ponza Eye Study, Italy. *Eye.* 2005; 19(2):175-82.
4. Buch H, Vinding T, Nielsen NV. Prevalence and causes of visual impairment according to World Health Organization and United States criteria in an aged, urban Scandinavian population: the Copenhagen City Eye Study. *Ophthalmology.* 2001; 108(12):2347-57.
5. Pascolini D, Mariotti SP, Pokharel GP, Pararajasegaram R, Etya'ale D, Negrel AD, Resnikoff S. 2002 global update of available data on visual impairment: a compilation of population-based prevalence studies. *Ophthalmic Epidemiol.* 2004; 11(2):67-115.
6. Rothe Nissen K, Sjolie AK, Jensen H, Borch-Johnsen K, Rosenberg T. The prevalence and incidence of visual impairment in people of age 20-59 years in industrialized countries: a review. *Ophthalmic Epidemiol.* 2003; 10(4):279-91. Review.
7. Osorio Illas L, Hitchman Barada DL, Pérez Pérez JA, Padilla González C. Prevalencia de baja visión y ceguera en un área de salud. *Rev Cuba Med Gen Integr.* 2003; 19(5):sept-oct.
8. Moreira ATR, Moreira Júnior CA, Arana J. Causas de cegueira no Instituto de Cegos do Paraná. *An Oftalmol.* 1990; 9(1):21-6.
9. Carvalho KM, Monteiro GBM, Isaac CR, Shiroma LO, Amaral MS. Causes of low vision and use of optical aids in the elderly. *Rev Hosp Clin Fac Med Univ São Paulo.* 2004; 59(4):157-60.
10. Wallon M, Kodjikian L, Binquet C, Garweg J, Fleury J, Quantin C, Peyron F. Long-term ocular prognosis in 327 children with congenital toxoplasmosis. *Pediatrics.* 2004; 113(6):1567-72.
11. Tartarella MB, Nakano K, Castro CTM, Martins APM. Visão subnormal em crianças. *Arq Bras Oftalmol.* 1991; 54(5):221-4.
12. Lucas MB, Leal DB, Tavares SS, Barros EA, Aranha ST. Condições reabilitacionais em pacientes com baixa visão. *Arq Bras Oftalmol.* 2003; 66(1):77-82.

ENDEREÇO PARA CORRESPONDÊNCIA:

FRANCIELE VEGINI

RUA MAX COLIN, 239 APT0 801 - CENTRO

CEP 89204-040 - JOINVILLE - SC

Prevalência de tracoma cicatricial em Botucatu - estado de São Paulo

Prevalence of trachoma in Botucatu city - Sao Paulo State

Silvana Artioli Schellini¹, Dalton Kitakawa², Eliana Onishi², Érika Hoyama³, Carlos Roberto Padovani⁴

RESUMO

Objetivo: Usando amostragem populacional, avaliar a prevalência de tracoma cicatricial em Botucatu, São Paulo. **Métodos:** No ano de 2004, foi feito um estudo de prevalência de alterações oftalmológicas na cidade de Botucatu-SP, por amostragem domiciliar aleatória, tendo sido avaliados 2554 pacientes (85,1% da amostra pretendida). Todos os participantes do estudo foram submetidos a exame oftalmológico completo. Da amostra estudada, 2339 pessoas apresentavam idade superior a 10 anos. **Resultados:** Foram identificados 3 portadores de tracoma cicatricial na amostra estudada. A prevalência do tracoma cicatricial na cidade de Botucatu é de 0.13%, ocorrendo em indivíduos maiores de 40 anos e sendo a triquíase a alteração palpebral mais importante. **Conclusão:** A prevalência de tracoma cicatricial em Botucatu é baixa. Entretanto, é importante tratar a triquíase para prevenir a cegueira pelo tracoma cicatricial.

Descritores: Tracoma/diagnóstico; Prevalência; Levantamentos epidemiológicos

¹ Livre-docente do Departamento de OFT/ORL/CCP, Faculdade de Medicina de Botucatu da Universidade Estadual "Júlio Mesquita Filho" – UNESP – Botucatu (SP), Brasil;

² Residente do Departamento de OFT/ORL/CCP, Faculdade de Medicina de Botucatu da Universidade Estadual "Júlio Mesquita Filho" – UNESP – Botucatu (SP) – Brasil;

³ Oftalmologista do Hospital Oftalmológico de Londrina – (PR) – Brasil;

⁴ Professor Titular do Departamento de Bioestatística, Instituto de Biociências, Faculdade de Medicina de Botucatu da Universidade Estadual "Júlio Mesquita Filho" – UNESP – Botucatu (SP) – Brasil.

Trabalho realizado na Faculdade de Medicina de Botucatu da Universidade Estadual "Júlio Mesquita Filho" – UNESP – Botucatu (SP) – Brasil.

Recebido para publicação em: 10/03/06 - Aceito para publicação em 16/06/06

INTRODUÇÃO

É estimado que 146 milhões de pessoas no mundo possuam tracoma inflamatório e aproximadamente 6 milhões são acometidas por cegueira irreversível devido a complicações associadas a infecções de repetição, como conjuntivite folicular crônica e subsequente leucoma corneano.⁽¹⁻²⁾

O tracoma é uma ceratoconjuntivite crônica recidivante que pode cursar com cicatrizes na conjuntiva tarsal, em decorrência das infecções repetidas.⁽³⁾ Nos casos mais graves as cicatrizes podem confluir, levando à triquíase e entrópico, produzindo mecanicamente lesões corneanas, seguidas de opacificação e, com o tempo, perda da visão.⁽⁴⁾

O programa "Vision 2020", da Organização Mundial da Saúde e da Agência Internacional para a Prevenção da Cegueira, tem como objetivo a eliminação da cegueira prevenível até o ano de 2020 e coloca o tracoma no topo da lista de doenças a serem prevenidas nos países em desenvolvimento. Educação da população sobre higiene pessoal, melhora das condições de moradia, água potável disponível, diagnóstico e tratamento precoce do tracoma inflamatório e controle das complicações do tracoma, como obstrução das vias lacrimais, olho seco, entrópico e triquíase, podem ter grande impacto redução da cegueira por tracoma.⁽⁵⁾

Em estudos realizados na cidade de Botucatu, no ano de 1992, a prevalência do tracoma inflamatório foi de 11,9%, entre 1393 crianças examinadas. Todos os casos foram tratados com tetraciclina tópica e tiveram acompanhamento periódico, mas o índice de perda de seguimento foi alto a partir do segundo retorno (62,4%), questionando-se a necessidade de pesquisar o impacto e eficácia do tratamento nos programas de controle.⁽⁶⁾

Além deste fato, a presença constante de portadores de tracoma cicatricial nos ambulatórios de Oftalmologia da Faculdade de Medicina de Botucatu nos estimulou a realizar este estudo, que foi desenvolvido com o objetivo de avaliar a prevalência do tracoma cicatricial no nosso meio.

MÉTODOS

Este foi um estudo transversal, de base populacional, realizado na cidade de Botucatu, São Paulo, como parte do Projeto de Prevenção da Cegueira da Faculdade de Medicina de Botucatu – UNESP.

A cidade de Botucatu possui cerca de 120.000 habitantes, tendo sido a amostra estimada em 3000 participantes. Foram avaliados 2554 indivíduos,

correspondendo a 85,1% do total da amostra. Destes, 2339 pessoas apresentavam idade superior a 10 anos.

A amostra foi domiciliar, aleatória, entre pessoas residentes na cidade de Botucatu. Foram considerados elegíveis para participar do estudo os indivíduos que residissem no Município, no período de coleta dos dados, que ocorreu de agosto a dezembro de 2004.

O critério de seleção do domicílio foi feito a partir de dados do último censo demográfico do IBGE, selecionando-se a primeira casa dos setores censitários e sistematicamente a sexta casa a partir daquela, tendo sido escolhido por sorteio o lado direito da rua. Caso a sexta casa estivesse desabitada, a primeira a direita era escolhida. Se novamente a pesquisa resultasse negativa, a primeira casa da esquerda seria a escolhida e assim sucessivamente. Todos os habitantes do domicílio eram considerados elegíveis e eram convidados a participar da pesquisa por meio de uma carta que explicava porque seria importante participar do estudo. Se houvesse concordância na participação, deveria ser feito um contato telefônico para o agendamento do atendimento oftalmológico.

Todos os participantes foram submetidos a exame oftalmológico completo, feito por oftalmologistas ou residentes de Oftalmologia, no ambulatório da Faculdade de Medicina de Botucatu, e constou de: exame externo, acuidade visual, refratometria, biomicroscopia, fundoscopia e tonometria de aplanção.

Após a realização do exame oftalmológico completo, os portadores de tracoma cicatricial identificados foram separados para estudo da prevalência do tracoma cicatricial na população avaliada.

RESULTADOS

Dentre os 2339 indivíduos, com idade superior a 10 anos, que foram examinados, detectou-se tracoma cicatricial em 3 deles, relatados a seguir:

Caso 1: LCC, sexo masculino, 36 anos, auxiliar de lavanderia, portador de Espondilite Anquilosante, com queixa de baixa acuidade visual (BAV) no olho direito (OD). Ao exame apresentava: AV: OD=1,0; OE (olho esquerdo)=0,7 parcial. Leucoma em setor nasal inferior, associado a Dellen local. Na conjuntiva tarsal superior evidenciou-se cicatrizes lineares brancas e conjuntivalização da margem palpebral. Não havia triquíase. Pressão ocular (PIO)= 7mmHg AO. Fundoscopia normal AO.

Caso 2: JTR, sexo masculino, 56 anos, portador de paralisia infantil, com queixa de BAV em ambos os olhos (AO), de longa data. Havia feito cirurgia de catarata no

OE e referia descolamento de retina no pós-operatório. Ao exame apresentava AV: OD = conta-dedos a 3 metros; OE = percepção de luz negativa. Triquíase de pálpebras superiores em AO, blefarite AO, cicatrizes no tarso superior bilateral, além de catarata nuclear no OD. PIO = 15 AO. Fundoscopia impossibilitada no OD e ausência de reflexo-vermelho no OE.

Caso 3: JLL, sexo masculino, 74 anos, aposentado, com antecedente de cirurgia de catarata em AO, queixando-se de sensação de corpo estranho em AO. Ao exame apresentava AV: OD = 0,2; OE = conta-dedos a 1 metro. Cicatrizes na conjuntiva tarsal superior AO, triquíase em pálpebras inferiores e superiores AO, meibomite AO, fossetas de Herbert no limbo corneano superior, além de pseudofacia. PIO = 10mmHg AO. Fundoscopia revelava alterações pigmentares na área macular e ausência do brilho foveal em AO.

Desta forma, constatou-se que a prevalência de tracoma cicatricial no município de Botucatu é de 0,13%.

DISCUSSÃO

Na década de 70, o tracoma foi considerado erradicado do estado de São Paulo, até que em 1982 foram descritos alguns casos em crianças na cidade de Bebedouro, quando foram criados programas para controle desta doença, com busca ativa dos portadores, aumentando, assim, o número de notificações, que passou a ser compulsória no estado de São Paulo, no mesmo ano. Em 1992, pesquisas feitas em 3 cidades do interior paulista desta mesma região, detectaram sinais de cicatrizes tracomatosas em 2,7% das crianças (média de 8,5 anos de idade). Isto indicava que o Noroeste do estado de São Paulo era importante foco endêmico de infecção tracomatosa⁽⁷⁾.

Em 1998, no Sudeste do Brasil, foi descrita prevalência de 5,9% de tracoma, sendo 0,5% de tracoma cicatricial. Somente 20% dos casos inflamatórios tratados foram considerados curados, sem cicatrizes seqüelares⁽⁸⁾.

Apesar de detectados 11,2% dos casos de tracoma inflamatório na cidade de Botucatu, a prevalência do tracoma cicatricial encontrada em nossa amostra populacional foi bastante baixa. Provavelmente, os casos detectados naquela época não evoluíram para a fase cicatricial.

Os portadores de tracoma cicatricial apresentavam baixa visual. Entretanto, outras causas devem ser apontadas como possíveis responsáveis pela baixa visual, como a catarata e a degeneração macular relacionada à idade, nos casos 2 e 3, respectivamente.

Entretanto, pode-se afirmar que o tracoma é causador de cegueira na região de Botucatu, assim como em qualquer outra área endêmica⁽⁹⁻¹⁰⁾.

Apesar da infecção tracomatosa inflamatória estar controlada, a triquíase tracomatosa (TT) permanece como uma grande causa de cegueira em locais como no Distrito de Alaba (sudeste da Etiópia)⁽¹¹⁾ e no distrito de Damot Gale (sul da Etiópia), onde se encontrou 6,8% de TT e 2,1% de opacidade corneana (CO)⁽¹²⁾. Na Austrália central, dos 181 pacientes acima de 40 anos de idade examinados, 54% apresentavam cicatriz corneana, 8% triquíase e 3% opacidade corneana. Portanto, apesar da prevalência do tracoma cicatricial e suas consequências estarem diminuindo, essa doença ainda constitui um problema de saúde pública.⁽¹³⁾

De acordo com a OMS, uma prevalência de triquíase maior que 1% indica que a população está enfrentando um tracoma que pode levar à cegueira.⁽¹¹⁾

A prevalência da triquíase tracomatosa (TT) e de opacidade corneana (CO) é maior entre as mulheres⁽¹³⁾. Porém, os 3 pacientes identificados no presente estudo eram do sexo masculino. Outros encontraram mais tracoma cicatricial em homens, sendo que as mulheres apresentaram risco maior de desenvolver perda visual que os homens,⁽¹⁴⁾ provavelmente por se reinfectarem mais, em decorrência do convívio com as crianças contaminadas.

Em Chad, numa pesquisa entre 2492 mulheres examinadas, 1,5% apresentavam triquíase/entrópio, 1% opacidade corneana e, 5% cegueira relacionada ao tracoma.⁽¹⁵⁾ No Senegal, em estudo semelhante, foram examinadas 8753 mulheres acima dos 14 anos, com prevalência estimada de entrópio/triquíase em 2,6% e opacidade corneana em 1,4%⁽¹⁶⁾. Em comunidades afastadas da civilização, como nas tribos Yanomanis, as mulheres (37,4%) também são mais afetadas que os homens (26,9%)⁽¹⁷⁾.

A prevalência de tracoma cicatricial e da triquíase tracomatosa aumenta com a idade, sendo de 13,9% em indivíduos adultos e 35,21%, entre os idosos⁽¹⁷⁾.

O tratamento da triquíase tracomatosa é importante, uma vez que, mesmo sem a existência de perda visual grave, há limitação para a realização de tarefas em decorrência da triquíase⁽¹⁸⁾.

Embora não exista uma estatística para o Brasil, no Senegal há 115.000 pessoas que necessitam de tratamento cirúrgico para correção de entrópio/triquíase⁽¹⁶⁾.

Portanto, além da educação sanitária, é necessária a disponibilização de procedimentos cirúrgicos para a correção das alterações palpebrais, para que se possa prevenir a cegueira pelo tracoma⁽¹¹⁾.

CONCLUSÃO

A prevalência do tracoma cicatricial na cidade de Botucatu é de 0,13%, ocorrendo em indivíduos maiores de 40 anos. Apesar da baixa prevalência, é importante tratar a triquíase para prevenir a cegueira pelo tracoma.

SUMMARY

Purpose: To evaluate the prevalence of cicatricial trachoma in a population-based sample at Botucatu city-Sao Paulo State, Brazil. **Methods:** A population-based cross-sectional study with randomized clustered sampling of households was conducted in the urban area of the city of Botucatu, São Paulo State, Brazil. The sample was estimated in 3000 person having been appraised 2554 patient (85,1% of the intended sample) from which 2339 had more than 10 year old at the research time. All the participants were submitted to ophthalmologic examination and the data were statistical analyzed. **Results:** Three cicatricial trachoma carriers were detected. So, the prevalence of this affection is Botucatu city is 0,13%, affecting mainly over 40th and having trichiasis. **Conclusion:** Nevertheless the low prevalence rate of cicatricial trachoma in our region, to prevent trachoma blindness is the cicatricial form of the disease is very important to treat the trichiasis.

Keywords: Trachoma; Prevalence; Health surveys

REFERÊNCIAS

1. Ejere H, Alhassan MB, Rabiou M. Face washing promotion for preventing active trachoma. Cochrane Database Syst Rev. 2004; (3): CD003659.
2. Chiu LM, Amsden GW. Current trachoma treatment methodologies: focus on advancements in drug therapy. Drugs. 2002; 62(18):2573-9.
3. Secretaria De Estado Da Saúde. Centro de Vigilância Epidemiológica. Manual de vigilância epidemiológica do tracoma: normas e instruções. São Paulo; 1993. p.7.
4. Medina NH, Massaini MG, Azevedo CLB, Harima C, Prado M, Maluf S, et al. Vigilância epidemiológica do tracoma em instituição de ensino na cidade de São Paulo, SP. Rev Saúde Pública = J Public Health. 1998; 32(1): 59-63.
5. Tabbara KF. Blinding trachoma: the forgotten problem. Br J Ophthalmol. 2001; 85(12):1397-9.
6. Medina NH, Gattas VL, Anjos GL, Montuori C, Gentil RM. Prevalência de tracoma em pré-escolares e escolares no Município de Botucatu, São Paulo, Brasil, 1992. Cad Saúde Pública. 2002; 18(6):1537-42.
7. Scarpi MJ, Gentil R. Sinais e sintomas do tracoma em povoado do Estado da Bahia - Brasil. Arq Bras Oftalmol. 1990; 53(6):276-8.
8. Scarpi MJ, Silva RJM, Ferreira IA, Barbosa FAC, Plut RCA. Prevalência de tracoma em bairro do município de Palmares, Estado de Pernambuco, Brasil. Arq Bras Oftalmol. 1990; 53(4):171-4.
9. Cumberland P, Hailu G, Todd J. Active trachoma in children aged three to nine years in rural communities in Ethiopia: prevalence, indicators and risk factors. Trans R Soc Trop Med Hyg. 2005; 99(2): 120-7.
10. Marx R. Social factors and trachoma: a review of the literature. Soc Sci Med. 1989; 29(1): 23-34.
11. Wondimu A, Bejiga A. Prevalence of trachomatous trichiasis in the community of Alaba District, Southern Ethiopia. East Afr Med J. 2003; 80(7): 365-8.
12. Regassa K, Teshome T. Trachoma among adults in Damot Gale District, South Ethiopia. Ophthalmic Epidemiol. 2004; 11(1): 9-16.
13. Landers J, Kleinschmidt A, Wu J, Burt B, Ewald D, Henderson T. Prevalence of cicatricial trachoma in an indigenous population of Central Australia: the Central Australian Trachomatous Trichiasis Study (CATTS). Clin Experiment Ophthalmol. 2005; 33(2): 142-6.
14. Resnikoff S, Pascolini D, Etya'ale D, Kocur I, Pararajasegaram R, Pokharel GP, Mariotti SP. Global data on visual impairment in the year 2002. Bull World Health Organ. 2004; 82(11): 844-51. Epub 2004 Dec 14.
15. Madani MO, Huguet P, Mariotti SP, Dezoumbe D, Tosi C, Djaba D, Negrel AD. Trachoma in Chad: results of an epidemiological survey. Sante. 2003; 13(1): 9-15. Id: Fre.
16. Saal MB, Schemman JF, Saar B, Faye M, Momo G, Mariotti S, Negrel AD. Trachoma in Senegal: results of a national survey. Med Trop (Mars). 2003; 63(1): 53-9. Id: Fre.
17. Paula JS, Medina NH, Cruz AA. Trachoma among the Yanomami Indians. Braz J Med Biol Res. 2002; 35(10): 1153-7. Epub 2002 Oct 13.
18. Frick KD, Melia BM, Buhrmann RR, West SK. Trichiasis and disability in a trachoma-endemic area of Tanzania. Arch Ophthalmol. 2001; 119(12): 1839-44.

ENDEREÇO PARA CORRESPONDÊNCIA:

Silvana Artioli Schellini

DEP. OFT/ORL/CCP – Faculdade de Medicina de Botucatu – UNESP

CEP 18618-000 – Botucatu – SP

E-mail: sartioli@fmb.unesp.br

A biometria no olho míope: estudo comparativo de três fórmulas e sua previsibilidade refracional

Biometry in high myopic eyes: the previsibility of three formulas

Augusto Cezar Lacava¹, Virgilio Centurion²

RESUMO

Objetivo: Comparar a previsibilidade refracional de três fórmulas biométricas: SRKT, Holladay II e Haigis em olhos com comprimento axial ≥ 26 mm, tendo como meta a refração plana no componente esférico da refração. **Métodos:** Seleção retrospectiva de 22 olhos altos míopes com catarata, submetidos à facoemulsificação com implante de lente intra-ocular dobrável no saco capsular. A biometria foi realizada com IOL Master – Zeiss e Ultra Scan Imaging - Alcon por contato quando necessário. Avaliou-se a refração no 6º mês pós-operatório. **Resultados:** A MAVC pós-operatória foi de 20/20, ou melhor, em 12 olhos (54,5%), a refração plana no componente esférico foi alcançada em 36.36% dos olhos. **Conclusão:** Não há diferença estatisticamente significativa entre as 3 fórmulas para olhos com comprimento axial longo (>26 mm).

Descritores: Biometria/métodos; Miopia; Catarata; Facoemulsificação; Lentes intra-oculares; Interderometria

¹Oftalmologista do IMO – Instituto de Moléstias Oculares – São Paulo (SP) – Brasil;

²Oftalmologista do IMO – Instituto de Moléstias Oculares – São Paulo (SP) – Brasil.

Recebido para publicação em: 26/09/05 - Aceito para publicação em 16/05/06

INTRODUÇÃO

O olho alto míope representa um desafio biométrico, quando o objetivo é a obtenção da emetropia pós-cirúrgica, devido ao elevado índice de inacurácia da medida do comprimento axial do globo ocular.

Segundo Holladay⁽¹⁾, a velocidade do ultra-som no olho alto míope estaria mais próxima da velocidade do ultra-som em olhos afácicos (olhos fáticos 1545m/seg; afácicos 1532m/seg), o que deveria ser corrigido com o valor de 0,28mm a ser adicionado ao comprimento axial do globo ocular obtido pelo ultra-som.

A presença de estafiloma posterior é considerada como o maior fator para a falta de precisão da medida do comprimento axial. A utilização da ultra-sonografia modo B pode nos auxiliar a localizar a macula, evitando maior imprecisão na medida. A interferometria poderá ser mais precisa, porém nos casos de maculopatia ou esclerose nuclear avançada há dificuldade de se obter o comprimento axial.

OBJETIVO

Avaliar a previsibilidade refracional de três fórmulas biométricas pós-facoemulsificação em olhos míopes.

MÉTODOS

Estudo retrospectivo de biometrias realizadas, entre janeiro de 2004 e março de 2005, em olhos submetidos à facectomia. Deste grupo, selecionamos os olhos com comprimento axial ≥ 26 mm e utilizamos três fórmulas para cálculo biométrico, a saber, SRKT, Holladay II e Haigis e comparamos os resultados refracionais.

O procedimento cirúrgico realizado foi a facoemulsificação com implante de lente intra-ocular dobrável no saco capsular, sem sutura, sob anestesia local e internação de curta duração. Todos os procedimentos foram realizados por um único cirurgião (VC).

O pós-operatório variou de 60 a 180 dias e a refração final foi obtida no 60º dia pós-operatório e confirmada no 6º mês, caso houvesse variação.

Para cálculo do poder dióptrico foram realizadas biometrias ópticas (IOL Master – Zeiss) e quando o estágio da catarata não permitisse a sua realização foi utilizada a ultra-sônica por aplanção (Ultrascan Imaging - Alcon).

O IOL Master – Zeiss nos fornece o comprimento

axial, a ACD (profundidade da câmara anterior) e a ceratometria, e o Pentacam – Oculus a espessura do cristalino, dados essenciais para a fórmula Holladay II. Uma vez obtido os dados, estes foram introduzidos nas três fórmulas.

A emetropia, no componente esférico da refração, sempre foi o objetivo do resultado refracional final. A escolha da fórmula recaiu quase sempre sobre a Holladay II. Uma vez realizado o procedimento cirúrgico e obtida a estabilização refracional, comparamos o resultado da LIO implantada com as outras fórmulas, com o objetivo de verificar se o resultado teria sido melhor caso tivéssemos feito uma outra opção de fórmula.

RESULTADOS

Obtivemos 22 olhos de 12 pacientes submetidos à cirurgia da catarata conforme a Tabela I.

A idade média foi de 64,8 anos, sendo 9 (75%) do sexo feminino e 3 (25%) do sexo masculino.

Consideramos apenas a refração esférica para avaliação dos resultados. O programa Holladay II fornece um fator de correção, quando o comprimento axial é obtido pela interferometria. Obtivemos refração plana esférica em 8 olhos (36,36%), e não houve residual miópico.

A MAVC foi de 20/40 ou melhor em 12 olhos e menor ou igual a 20/50 em 10 olhos, estes últimos com diversos graus de maculopatia miópica. (Tabelas 5, 6, 7, 8)

DISCUSSÃO

Zaldivar⁽²⁾ comparou as fórmulas SRKT, Hoffer Q, Holladay I e II para predizer o poder dióptrico da lente intra-ocular em 50 pacientes com comprimento axial do globo ocular maior ou igual que 27mm e observou que os resultados foram melhores em LIO com poder dióptrico positivo, quando comparado a LIO de poder dióptrico negativo. Apesar de todas hipermetropizarem os pacientes, obteve-se em 77% dos olhos entre ± 1 dioptria. O autor acredita que isto se deve a imprecisão da medida do comprimento axial devido à presença da estafiloma posterior.

Holladay⁽¹⁾ refere que em olhos com mais de 30mm a distância vertex corneano – fóvea é de 0,5 a 1,5mm menor que a distância vertex corneano – fundo do estafiloma.

Centurion^(3,4), em 1997 e 1998, mostrou que olhos altos míopes apresentavam resultados superiores em termos de previsibilidade biométrica utilizando a fór-

Tabela 1

Resultados comparativos entre as 3 fórmulas. BO: biometria óptica; BUS: biometria ultra-sônica

Nº olho	MAVC Pré	Refração Pré	MAVC Pós	Refração Pós	LIO Impl.	SRKT	Holladay II	Haigis	Doença ocular associada	Comp. axial	Bio utilizada
1.	20/80	*	20/60	+1.00 -1.50 105	+18.0	+16.50	+18.0	+18.50	CR + DR	27,33	BUS
2.	20/80	-16.00	20/40	+1.00 -1.50 170	+2.00	+2.00	+1.50	+1.00	---	30,02	BO
3.	20/200	-20.00	20/40	+1.00 -1.50 170	-1.00	-3.50	-3.50	-2.00	---	30,86	BO
4.	20/30	-11.00 -1.00 120	20/30	Plana	+5.00	+4.00	+3.50	+4.00	---	29,20	BO
5.	20/400	-12.00 -0.50 180	20/30	-0.50 145	+4.00	+3.00	+2.50	+3.50	---	29,60	BO
6.	< 20/400	-24.00	20/400	Plana	-7.00	-12.00	-8.50	-9.50	---	34,60	BUS
7.	20/200	-18.50	20/80	+2.00	-9.00	-13.50	-10.00	-10.50	---	32,95	BO
8.	< 20/400	-14.00	20/60	+2.00 -5.00 110	+9.00	+8.50	+8.00	+9.00	---	27,71	BO
9.	20/60	-15.00	20/30	+1.00 -1.00 165	+4.00	+3.00	+2.50	+3.50	---	30,56	BO
10.	20/40	-10.50 -1.00 180	20/20	-0.50 180	+8.00	+7.00	+6.50	+7.00	---	28,82	BO
11.	20/30	-4.25 -1.75 60	20/40	+0.50 -1.25 15	+12.00	+11.50	+11.00	+11.00	---	26,47	BO
12.	20/70	-6.50 -2.25 130	20/40	+0.75 -1.50 135	+9.00	+8.50	+8.00	+8.50	---	27,10	BO
13.	20/80	-25.00	20/40	+1.00	-1.00	-1.00	-1.50	-0.50	---	29,68	BO
14.	20/60	-25.00	20/30	-1.00 90	+3.00	+2.00	+1.50	+2.00	---	28,67	BO
15.	20/400	*	20/200	-1.25 100	+2.00	+1.50	+1.00	+1.50	---	29,68	BUS
16.	20/50	*	20/50	-0.50 180	+9.00	+8.50	+8.00	+8.50	---	28,67	BUS
17.	20/400	-20.00	20/200	+1.00	+1.00	+1.50	+1.00	+2.00	Maculopatia	29,43	BO
18.	20/400	-20.00	luz	+0.50	-1.00	+7.50	*	+7.50	Maculopatia	30,29	BO
19.	20/80	-13.00	20/30	+1.00	+1.00	+1.50	+1.00	1.50	---	28,12	BO
20.	20/60	-12.00 -1.00 175	20/30	+1.00	+1.00	+2.00	+1.00	+2.00	---	28,00	BO
21.	20/400	-8.25 -3.75 15	20/80	-2.00 30	+9.00	+9.50	+8.50	+9.00	Maculopatia	26,10	BO
22.	20/100	-7.00 -5.00 160	20/80	+2.00 -3.50 150	+8.00	+8.50	+7.50	+7.50	---	26,40	BO

* Os pacientes 1, 15 e 16 apresentavam opacificação cristaliniana que impedia a realização da refração e também não possuíam receita com a refração que utilizavam.

* Sem medida para Holladay II

mula SRKT, o que já havia sido afirmado por Lacava⁽⁵⁾. Centurion⁽³⁾ obteve em 58% dos olhos uma refração residual de ± 1 dioptria em pacientes com refração média pré-cirúrgica de $-17,85 \pm 3,84$ dioptrias.

Nossos resultados mostraram 77,27% dentro de ± 1 dioptria, sendo que 36,36% eram de refração plana⁽⁶⁾

Levando em conta o resultado refracional plano, observamos que se tivéssemos utilizado a fórmula Haigis os resultados seriam mais precisos, seguido pela Holladay II e pela SRKT. No entanto, não há significância estatística (Tabelas 2 e 7). A personalização da constante do cirurgião nos parece ainda ser o fator que promove melhores resultados.

Esta melhora nos resultados obtidos, pode ser devido a dois fatores: o uso da interferometria e a utilização de fórmula de última geração.

Falzone⁷ utiliza para altos míopes (>26mm) SRKT e Holladay I, e acredita que Holladay II não ofereça resultados tão precisos quanto às anteriores. Telles⁸ também recomenda SRKT para altos míopes.

Hoffer⁹ acredita que Holladay II e SRKT predigam a mesma precisão para olhos longos e médios (> 24,5 e < 26,0mm), enquanto que SRKT seja mais precisa para olhos com mais de 26mm.

Acreditamos, como refere Zaldivar⁽²⁾, que devemos no momento atual considerar além da possível imprecisão da medida do comprimento axial também as diferenças nos desenhos das lentes intra-oculares de poder positivo e negativo e os erros inerentes nas fórmulas para cálculo do poder dióptrico, que terão uma importância maior nestes olhos com comprimento axial longo.

Tabela 2

Refração final plana em 36,0%

LIO Implantada	Holladay II	Haigis	SRKT
5,0	3,5	4,0	4,0
4,0	2,5	3,5	3,0
-7,0	-8,5	-9,5	-12,0
8,0	6,5	7,0	7,0
3,0	1,5	2,0	2,0
2,0	1,0	1,5	1,5
9,0	8,0	8,5	8,5
9,0	8,0	9,0	9,5

Tabela 3

Refração final entre +0.50 e + 1.0 em 50%

LIO Implantada	Holladay II	Haigis	SRKT
18,0	18,0	18,5	16,5
2,0	1,5	1,0	2,0
-1,0	-3,5	-2,0	-3,5
4,0	2,5	3,5	3,0
12,0	11,0	11,0	11,5
9,0	8,0	8,5	8,5
-1,0	-1,5	-0,5	-1,0
1,0	1,0	2,0	1,5
1,0	1,0	1,5	1,5
1,0	1,0	2,0	2,0
-1,0	*	7,5	7,5

* Sem medida para Holladay II (AV pós = luz)

Tabela 4

Refração final maior que 2.0 dioptrias em 13,6%

LIO Implantada	Holladay II	Haigis	SRKT
-9,0	-10,0	-10,5	-13,5
9,0	8,0	9,0	8,5
8,0	7,5	7,5	8,5

Tabela 5

Acuidade visual pós-operatória

Acuidade visual pós-operatória	20/20	20/25 - 20/40	< 20/50
21 olhos	1 (4,8%)	11 (52,4%)	9 (42,9%)

AV pós = luz (pac. 18)

Tabela 6

Equivalente esférico*

	Média	Desvio padrão
Pré-operatório	-15,27	0,20
Pós-operatório	5,87	0,69

* t = 11,07 - p < 0,000001

Tabela 7

Avaliação geral das fórmulas para olhos com comprimento axial ³, 26mm

	Holladay II	SRKT	Haigis
ME (D)			
• Média ± Desvio padrão	-0,71 ± 0,65	-0,72 ± 0,67	-0,70 ± 0,70
MAE (D)			
• Média ± Desvio padrão	0,74 ± 0,62	0,74 ± 0,65	0,74 ± 0,65
Olhos com MAE < 0,50 D			
• N (%)	9 / 21 (42,9%)	8 / 22 (36,4%)	10 / 22 (45,5%)
Olhos com MAE < 1,00 D			
• N (%)	16 / 21 (76,2%)	17 / 22 (77,3%)	15 / 22 (68,2%)
Olhos com MAE < 2,00 D			
• N (%)	21 / 21 (100%)	20 / 22 (90,9%)	21 / 22 (95,5%)

ME: Mean numeric error = [Erro refrativo da Fórmula-preditiva] - [Erro refrativo Pós-operatório]

MAE: Mean absolute error = |ME|

	Erro refrativo Holladay II	Erro refrativo SRKT	Erro refrativo Haigis
Erro refrativo Pós-operatório	t = 5,01 - p = 0,00007	t = 5,07 - p = 0,00005	t = 4,65 - p = 0,00014

Tabela 8

Performance das fórmulas para subcategorias do comprimento axial

LIO Fórmula	ME(D)		Comparação entre os comprimentos axiais
	Comprimento Axial 26 - 28 mm	Comprimento Axial \geq 29 mm	
· Holladay II	-0,74	-0,68	p = 0,85 - ns
· SRKT	-0,74	-0,71	P = 0,91 - ns
· Haigis	-0,71	-0,68	P = 0,91 - ns

ME: Mean numeric error = [Erro refrativo da Fórmula-preditiva] – [Erro refrativo Pós-operatório]

MAE: Mean absolute error = |ME|

Erro refrativo PO	Erro refrativo Holladay II	Erro refrativo SRKT	Erro refrativo Haigis
· Comprimento axial 26-28 mm	t = 3,43 – p = 0,0064	t = 3,04 – p = 0,012	t = 3,33 – p = 0,0077
· Comprimento axial \geq 29 mm	t = 3,52 – p = 0,0065	t = 3,74 – p = 0,0039	t = 3,44 – p = 0,0064

SUMMARY

Objective: To compare the previsibility of three biometrical formulas: SRKT, Holladay II and Haigis in eyes with axial length \geq 26mm, with the objective of plano in the refraction spherical component. **Methods:** Retrospective selection of 22 high myopic eyes with cataract, submitted to phacoemulsification with foldable intraocular lens implant in the capsular bag. Biometry was done using IOL Master – Zeiss and Ultra Scan Imaging - Alcon for contact when necessary. Refraction was evaluated on the 6th postoperative month. **Results:** BCVA postoperative was 20/20 or better in 12 eyes (54.5%), plano refraction in spherical component was obtained in 36.36% of the eyes. **Conclusion:** There is not statistically significant difference between the 3 formulas for long axial eyes ($>$ 26mm).

Keywords: Biometry/methods; Myopia; Cataract; Phacoemulsification; Lenses, intraocular; Interferometry

REFERÊNCIAS

- Holladay JT. Standardizing constants for ultrasonic biometry, keratometry, and intraocular lens power calculations. J Cataract Refract Surg. 1997;23(9):1356-70.
- Zaldivar R, Shultz MC, Davidorf JM, Holladay JT. Intraocular lens power calculations in patients with extreme myopia. J Cataract Refract Surg. 2000;26(5):668-74.
- Centurion V, Caballero JC, Lacava AC. Extração de cristalino transparente: facoaspiração refrativa no tratamento da alta miopia. Rev Bras Oftalmol. 1997;56(6):415-9.
- Centurion V, Lacava AC, Lucca ES. Facoemulsificação em pacientes portadores de catarata e alta miopia. Rev Bras Oftalmol. 1998;57(11):831-5.
- Lacava AC, Caballero JC, Medeiros OA, Centurion V. Biometria no alto míope. Rev Bras Oftalmol. 1995;54(4):61-4.
- Haigis W. The Haigis formula. In: Shamma HJ. Intraocular lens power calculations. Thorofare, NJ: Slack; 2004. p.41-57.
- Falzone W, Carani JCE, Kubokawa K, Madeira D. Facoemulsificação em altos hipermetropes e altos míopes. In: Padilha MA. Catarata. Rio de Janeiro: Cultura Médica; 2003. p. 449-62.
- Telles A. Ecobiometria e cálculo da lente intra-ocular. In: Rezende F. Cirurgia de catarata. Rio de Janeiro: Cultura Médica; 2000. p. 53-68.
- Hoffer KJ. Clinical results using the Holladay 2 intraocular lens power formula. J Cataract Refract Surg. 2000;26(8):1233-7.

ENDEREÇO PARA CORRESPONDÊNCIA:
 Av. Ibirapuera, 624 - Ibirapuera
 CEP 04028-000 - São Paulo - SP
 E-mail: centurion@imo.com.br

Pesquisa de vitreosquise em olhos normais

Vitreoschisis in normal eyes study

João J. Nassaralla Junior¹, Belquiz R. Amaral Nassaralla², Fernando Oréfice³

RESUMO

Objetivo: Determinar a frequência de vitreosquise em olhos considerados normais. **Métodos:** Em 400 olhos de 200 pacientes consecutivos, as condições vítreas foram examinadas. Os pacientes foram divididos em três grupos pela faixa etária e seis grupos pela ametropia. Os olhos foram examinados através da oftalmoscopia binocular indireta, biomicroscopia do segmento posterior do olho e ecografia B. **Resultados:** Não foi observada vitreosquise nos olhos estudados, porém foram diagnosticados 168 (42%) olhos com descolamento do corpo vítreo posterior. **Conclusão:** Os resultados no presente estudo sugerem que a vitreosquise não ocorre em olhos considerados normais.

Descritores: Corpo vítreo/patologia, Olho; Ultra-sonografia; Oftalmoscopia; Microscopia/métodos; Miopia; Hiperopia

¹ Doutor em Ciências da Saúde e professor da pós-graduação pela Universidade de Brasília – UnB – Brasília (DF) – Brasil; Doutor em Oftalmologia pela Universidade Federal de Minas Gerais – UFMG – Belo Horizonte (MG) – Brasil; Departamento de retina, vítreo e uveítes do Instituto de Olhos de Goiânia (GO) – Brasil;

² Doutora em Oftalmologia da Universidade Federal de Minas Gerais – UFMG – Belo Horizonte (MG) – Brasil; Departamento de córnea, catarata e cirurgia refrativa do Instituto de Olhos de Goiânia (GO) – Brasil;

³ Professor titular do departamento de Oftalmologia da Faculdade de Medicina da Universidade Federal de Minas Gerais – UFMG – Belo Horizonte (MG) – Brasil.

* Trabalho realizado no departamento de retina e vítreo do Instituto de Olhos de Goiânia (GO), apresentado como parte da tese de doutorado na Universidade Federal de Minas Gerais – UFMG

Recebido para publicação em: 21/04/06 – Aceito para publicação em 26/05/06

INTRODUÇÃO

O conceito de separação ou *schisis* do vítreo cortical posterior surgiu no início da década de 1970 durante uma investigação de várias condições vitreo-retinianas realizada por Scott⁽¹⁾. Esta primeira publicação investigava o assunto em pacientes portadores de diabetes e hemorragia vítrea, mas somente recentemente foi descrita em uveítes⁽²⁾. Este achado não foi, porém, constatado em olhos considerados normais⁽³⁾.

Tanto a vitreosquise, ou hialoidosquise, quanto ao deslocamento do corpo vítreo posterior (DVP), podem ocorrer independentemente ou em combinação, podendo ser focais ou extensas. Apesar da existência de técnicas aprimoradas de biomicroscopia do segmento posterior do olho, o diagnóstico dessas condições continua difícil⁽³⁻⁴⁾.

É difícil detectar vitreosquise na ausência de DVP, pois com a hialóide posterior aderida à retina é comum o diagnóstico falso-positivo de DVP, sendo que na verdade trata-se de vitreosquise⁽³⁾. Neste estudo, procuramos utilizar métodos propedêuticos oftalmológicos rotineiros para identificação da vitreosquise em olhos considerados normais.

O objetivo deste estudo foi elucidar a existência ou não de vitreosquise em olhos considerados normais, o que pode auxiliar no tratamento e prognóstico em olhos que venham a ter indicação cirúrgica de vitrectomia via *pars plana*⁽⁵⁻⁸⁾.

MÉTODOS

Amostra

Para este estudo, foram selecionados 200 pacientes adultos, 100 homens e 100 mulheres, com idade entre 20 e 75 anos, portadores de ametropia, com ou sem sintomas de DVP. Todos foram submetidos à OBI, biomicroscopia do segmento posterior do olho e ecografia B.

Um dos critérios de classificação dos olhos foi a distinção por grupos, conforme descrito abaixo:

- G1 – Olhos com miopia de 0,25D a 3,00D;
- G2 – Olhos com miopia de 3,25D a 6,00D;
- G3 – Olhos com miopia maior ou igual a 6,25D;
- G4 – Olhos com hipermetropia de 0,25D a 3,00D;
- G5 – Olhos com hipermetropia de 3,25D a 6,00D;
- G6 – Olhos com hipermetropia maior ou igual a 6,25D.

Outro critério de classificação dos olhos foi a distinção por grupos, de acordo com a idade, conforme descrito a seguir:

Grupo A – Paciente entre 20 e 40 anos;

Grupo B – Paciente entre 41 e 60 anos;

Grupo C – Paciente com 61 anos ou mais.

Crítérios de inclusão e de exclusão dos pacientes

Para serem incluídos neste estudo, os pacientes deviam ser adultos, com idade entre 20 e 75 anos, e portadores de ametropia.

Foram excluídos deste estudo pacientes: (a) que apresentassem história de doença neurológica; (b) que tivessem se submetido a procedimentos cirúrgicos oculares prévios; (c) portadores de doença ocular crônica, para a qual tenham sido utilizadas medicações tóxicas por tempo prolongado; (d) que manifestassem acometimento ocular de alguma doença sistêmica, como diabetes ou doenças do colágeno; (e) não aceitação em assinar o termo de consentimento informado, livre e esclarecido.

Todos os pacientes foram detalhadamente informados sobre a natureza e os riscos do procedimento. Após tal explanação, lhes foi solicitado que assinassem o termo de consentimento informado, livre e esclarecido.

Avaliação

Todos os pacientes foram examinados no Instituto de Olhos de Goiânia, por um mesmo médico oftalmologista, sendo, em seguida, submetidos aos seguintes procedimentos: avaliação oftalmológica através do exame de acuidade visual, sem e com correção; biomicroscopia (SL-7E Topcon, Japão), inclusive com a observação do fundo de olho com lente de Goldmann (Ocular Instruments, EUA); tonometria (Haag-Streit, Suíça); refração dinâmica e estática (VT-10 Topcon, Japão); ceratometria (KR-3000 Topcon, Japão); oftalmoscopia binocular indireta (Heine Omega 150, Alemanha) e ecografia do tipo B (Ecógrafo Alcon Ultra scan digital B 4000, EUA).

RESULTADOS

Um total de 168 olhos (42%) apresentaram DVP, sendo que o número de homens afetados foi maior que o de mulheres, porém este achado não foi estatisticamente significativo (Tabela 1).

Os pacientes foram divididos por idade: no Grupo A haviam 76 pacientes (38%); no Grupo B, 85 pacientes (42,5%); e no Grupo C, 39 pacientes (19,5%).

A distribuição dos olhos, de acordo com o equivalente esférico, foi realizada em 6 grupos. Estes foram equiparados para que o estudo estatístico pudesse ser realizado. O G1 contou com 96 olhos (48%), o

G2 com 74 olhos (37%), o G3 com 42 olhos (21%), o G4 com 98 olhos (49%), o G5 com 68 olhos (34%) e o G6 com 22 olhos (11%). A Tabela 2 mostra a média (\pm DP) de cada grupo.

No grupo de pessoas com mais de 61 anos, o índice de DVP foi maior que nos outros grupos. Comparando os grupos entre si, deparamo-nos com resultados estatisticamente significativos entre os Grupos A e B ($p=0,021$), A e C ($p=0,000$), B e C ($p=0,000$) (Tabela 3).

Quando comparados os resultados dos exames, realizados com os grupos classificados pela refração, verificou-se que os olhos míopes apresentam maior frequência de DVP que os olhos hipermetropes. Quando comparados entre si, os olhos míopes apresentaram diferença estatisticamente significativa entre G1 e G2 ($p=0,000$) e G1 e G3 ($p=0,000$).

Os olhos hipermetropes apresentaram frequências de DVP diferentes entre si, porém comparando-se os grupos, esta diferença não foi estatisticamente significativa. Quando comparados todos os grupos, incluindo míopes e hipermetropes, encontramos DVP com diferenças, estatisticamente significativa, entre os seguintes grupos: G2 e G4 ($p=0,000$), G2 e G5 ($p=0,000$), G3 e G4 ($p=0,000$), G3 e G5 ($p=0,000$) (Tabela 4).

Utilizando os três métodos de diagnóstico, não houve identificação de vitreosquise nos olhos estudados.

DISCUSSÃO

Na literatura existem vários estudos demonstrando a presença de vitreosquise em olhos com algum acometimento prévio, como retinopatia diabética^(1,3,9-11), na doença de Eales⁽⁶⁾ ou em uveítes^(2,11-12). Mas não existem relatos de vitreosquise em olhos considerados normais ou que não se encontram entre aqueles com uma das três doenças citadas.

Vitreosquise ou, mais especificamente, vitreosquise posterior é a delaminação do córtex do vítreo posterior em dois ou mais folhetos, um interno e outro externo. A vitreosquise ocorre quando existe uma forte adesão vítreo-retiniana e uma indução ao encolhimento do corpo vítreo⁽³⁾. É um fenômeno muito observado e estudado em olhos com doença vascular da retina, principalmente em portadores de retinopatia diabética proliferativa (RDP), podendo ser unilateral ou bilateral⁽⁵⁾.

O mecanismo de formação da vitreosquise em olhos com RDP e hemorragia vítrea⁽⁶⁾ é extensivo a outras doenças oculares que cursam com neovascularização do segmento posterior e hemorragia vítrea, como acontece na doença de Eales e nas oclusões venosas da retina⁽⁷⁾. Em olhos normais existem uma forte aderência en-

Tabela 1
Frequência de DVP quanto ao sexo

Sexo	DVP (+)	DVP (-)
Masculino	92 (46%)	108 (54%)
Feminino	76 (38%)	124 (62%)

*DVP – descolamento do corpo vítreo posterior

Tabela 2
Média (\pm desvio-padrão) da idade dos pacientes por grupo de refração

Grupos	Média da idade	Desvio padrão
Grupo 1	41,29	15,44
Grupo 2	45,96	18,25
Grupo 3	41,62	16,26
Grupo 4	48,92	11,85
Grupo 5	47,12	14,27
Grupo 6	57,14	17,80

Tabela 3
Frequência de DVP quanto à idade

Avaliação do vítreo	Grupos		
	A	B	C
Normal	113 (74,34%)	39 (25,66%)	110 (64,71%)
DVP	60 (35,29%)	9 (11,25%)	71 (88,75%)

*DVP – descolamento do corpo vítreo posterior

Tabela 4
Frequência de DVP quanto ao erro refracional

Grupo de Refração	Avaliação do vítreo	
	Normal	DVP
Grupo 1	64 (27,59%)	32 (19,05%)
Grupo 2	28 (12,07%)	46 (27,38%)
Grupo 3	12 (5,17%)	30 (17,86%)
Grupo 4	69 (29,74%)	29 (17,26%)
Grupo 5	48 (20,69%)	20 (11,90%)
Grupo 6	11 (4,74%)	11 (6,55%)

*DVP – descolamento do corpo vítreo posterior

tre as fibras de colágeno do corpo vítreo, membrana limitante interna da retina (MLI) e o citoplasma das células de Müller. A proliferação de tecido neovascular cresce na lamela colágena do corpo vítreo na ausência de DVP. A tração desta microproliferação rompe os frágeis vasos e a hemorragia diseca a hialóide, formando uma cavidade hemorrágica⁽⁵⁾. O diagnóstico da vitreosquise serve como valor prognóstico nas condutas cirúrgicas em casos de hemorragia vítrea, sendo por diabetes ou por doença de Eales⁽⁶⁾.

A vitreosquise do córtex posterior afinado da mácula e do disco óptico (pré-foveal e buracos corticais pré-discais) é fator desencadeante para o descolamento do corpo vítreo posterior (DVP). A separação vítrea se desenvolve nos casos com DVP, em áreas onde existem adesões residuais. Por causa da existência prévia de um buraco cortical posterior, a separação do corpo vítreo é chamada de “regmatogênica”⁽¹³⁾.

Assim, tanto a vitreosquise quanto o DVP podem acontecer independentemente ou em combinação, podendo ser localizadas ou extensas. Apesar da existência de técnicas aprimoradas de biomicroscopia do segmento posterior do olho, o diagnóstico dessas condições é difícil⁽³⁻⁴⁾.

Na ecografia B, a vitreosquise aparece como uma membrana lisa em forma de cúpula que não se insere no disco óptico. A vitreosquise difere do descolamento de retina por ser mais focal e menos ecogênica e do descolamento de coróide, pode ser mais espesso⁽¹⁴⁾. Já a diferenciação da vitreosquise e do descolamento da hialóide posterior do corpo vítreo, é feita pela observação de duas camadas ecograficamente similares, separadas ou não da retina⁽⁵⁾. Em olhos com meios opacos, a ecografia é um método que ajuda a definir a morfologia do corpo vítreo e a relação vítreo-retiniana⁽⁵⁾.

Também existe relato na literatura de identificação de vitreosquise utilizando biomicroscopia de fundo de olho com lente de El Bayad-Kajiura (lente duplasférica com + 58,65 D). A diferenciação da vitreosquise e do DVP pode ser feita pela presença do anel glial pré-papilar⁽³⁾.

Lucena, Oréfice et al.⁽²⁾ fizeram a primeira publicação mundial da pesquisa iniciada por Oréfice no trabalho: “Vitreosquise nas uveítes posteriores: achados ecográficos”. Até a realização desse trabalho, não havia ainda relatos na literatura nacional ou internacional de vitreosquise em olhos portadores de uveíte.

No Brasil foi publicada a teoria OLYS (Oréfice Lucena Yugar Siqueira) sobre a formação da vitreosquise posterior em olhos uveíticos, bem como identificaram quatro formas principais de apresentação⁽¹²⁾.

Corroborando a teoria OLYS, foi identificada a existência de vitreosquise em pacientes portadores de uveíte posterior por candidíase e toxocaríase, assim como naqueles com uveíte intermediária, e em olhos com endoftalmite. Essa constatação foi importante porque até a publicação da teoria OLYS, todos os pacientes examinados eram portadores de uveíte posterior toxoplásmica. A teoria apenas sugeriu que a vitreosquise pudesse se formar em pacientes com qualquer doença inflamatória ocular capaz de provocar um envolvimento vítreo importante⁽¹¹⁾.

A teoria OLYS⁽¹²⁾ da formação de vitreosquise postula que: a condensação das fibras induzem a um DVP, como descrito na literatura; a membrana hialóide posterior (MHP) espessada, portanto mais passível de sofrer delaminação, é aqui apontada como o local de ação da tração vítreo-retiniana centrípeta na formação de vitreosquise em locais onde as aderências da MHP com a retina são mais intensas, assim como ocorre na lesão retinocoroideana. Esta teoria identifica 4 formas principais de apresentação da vitreosquise nas uveítes posteriores:

Tipo 1 – DVP com MPH verdadeira separada do corpo vítreo e aderida a MLI;

Tipo 2 – DVP com vitreosquise separando-se da retina e acompanhando o descolamento do corpo vítreo;

Tipo 3 – DVP parcial com adesão no nível do disco óptico e a vitreosquise simulando um descolamento de retina;

Tipo 4 – DVP com vitreosquise co-existindo com descolamento de retina.

Para o cirurgião de segmento posterior existe dificuldade em se determinar, no caso de opacidade dos meios transparentes e ecograma sugestivo de descolamento de retina, se o olho é realmente portador de descolamento de retina ou se trata de um espessamento da hialóide posterior⁽⁵⁻⁸⁾. O fato de, neste estudo, não ter sido identificado nenhum caso de vitreosquise em olhos considerados normais, colabora na elaboração do prognóstico e programação cirúrgica de pacientes que se submetem à vitrectomia via *pars plana*^(5,7).

SUMMARY

Purpose: To determine the frequency of vitreoschisis in normal eyes. **Methods:** In 400 eyes of 200 consecutive patients, the vitreous status was analysed. The patients were divided into 3 groups according to age and 6 groups according to the refractive error. The eyes were examined with indirect ophthalmoscopy, posterior segment

biomicroscopy and B-scan ultrasound. Results: Vitreoschisis was not found in this series of eyes, but posterior vitreous detachment was observed in 168 (42%) eyes.

Conclusion: *The results in the present study suggest that vitreoschisis is not found in normal eyes.*

Keywords: *Vitreous body/pathology; Eye; Ultrasonography; Ophthalmoscopy; Microscopy/methods; Myopia; Hyperopia*

REFERÊNCIAS

1. Scott JD. The treatment of massive vitreous retraction by the separation of pre-retinal membranes using liquid silicone. *Mod Probl Ophthalmol.* 1975;15:185-90.
2. Lucena DR, Ribeiro MAS, Yugar J, Siqueira RC, Oréfice F. Vitreosquise nas uveítes posteriores: achados ecográficos. *Rev Bras Oftalmol.* 1999; 58(12):923-8.
3. Kakehashi A, Schepens CL, de Sousa-Neto A, Jalkh AE, Trempe CL. Biomicroscopic findings of posterior vitreoschisis. *Ophthalmic Surg.* 1993; 24(12):846-50.
4. Pischel DK. Detachment of the vitreous as seen with slit-lamp examination. *Trans Am Ophthalmol Soc.* 1952;50:329-46.
5. Chu TG, Lopez PF, Cano MR, Freeman WR, Lean JS, Liggett, PE, et al. Posterior vitreoschisis. An echographic finding in proliferative diabetic retinopathy. *Ophthalmology.* 1996; 103(2):315-22.
6. Badrinath SS, Gopal L, Sharma T, Parikh S, Shanmugam MP, Bhende P, Biswas J. Vitreoschisis in Eales' disease: pathogenic role and significance in surgery. *Retina.* 1999; 19 (1):51-4.
7. Schwartz SD, Alexander R, Hiscott P, Gregor Z. Recognition of vitreoschisis in proliferative diabetic retinopathy. A useful landmark in vitrectomy for diabetic traction retinal detachment. *Ophthalmology.* 1996; 103(2):323-8.
8. Williams JG, Trese MT, Williams GA, Hartzler MK. Autologous plasmin enzyme in the surgical management of diabetic retinopathy. *Ophthalmology.* 2001;108(10):1902-5; discussion 1905-6.
9. Genovesi-Ebert F, Rizzo S, Chiellini S, Di Bartolo E, Marabotti A, Nardi M. Reability of standardized echography before vitreoretinal surgery for proliferative diabetic retinopathy. *Ophthalmologica.* 1998; 212 Suppl 1:91-2..
10. Faulborn J, Bowald S. Microproliferations in proliferative diabetic retinopathy and their relationship to the vitreous: corresponding light and electron microscopic studies. *Graefes Arch Clin Exp Ophthalmol.* 1985; 223(3):130-8.
11. Lucena DR, Yugar J. Vitreosquise nas uveítes e na retinopatia diabética. In: YUGAR, J. Ecografia ocular: uma abordagem didática. Fortaleza;2003, p.139-49.
12. Lucena DR, Siqueira RC, Yugar J, Oréfice F. Vitreosquise nas uveítes posteriores: teoria OLYS (Oréfice Lucena Yugar Siqueira) de formação e formas de apresentação. *Rev Bras Oftalmol.* 2001; 60(2):90-5.
13. Federman JL. *Retina and vitreous.* St. Louis: Mosby; 1994: cap. 19.
14. Byrne SF, Green RL. *Ultrasound of the eye and orbit.* St. Louis: Mosby Year Book; 1992: p. 53-81; 421-3.

ENDEREÇO PARA CORRESPONDÊNCIA:

Dr. João Nassaralla
Rua L, n 53, 12 andar – Setor Oeste
CEP 74.120-050 – Goiânia – GO
Tel: (62)212-1666 / Fax: (62)224-1590
E-mail: nassaral@terra.com.br

Tratamento da neovascularização coroideana secundária à degeneração macular relacionada à idade utilizando a terapia fotodinâmica com a verteporfina: estudo retrospectivo de 122 casos

Treatment of choroidal neovascularization secondary to age-related macular degeneration using photodynamic therapy with verteporfin: retrospective study of 122 cases

Fernando Kayat Avvad¹, Luciana Fonseca Lucchese²

RESUMO

Objetivo: Descrever o resultado visual e examinar fatores prognósticos para o tratamento da neovascularização coroideana (NVC) secundária à degeneração macular relacionada à idade (DMRI), utilizando-se a terapia fotodinâmica (TFD) com a verteporfina (Visudyne). **Métodos:** Análise retrospectiva de uma série de 122 olhos de 105 pacientes submetidos à TFD com Visudyne, no período de junho 2000 a junho de 2004, para tratamento de NVC secundária à DMRI. Os casos foram categorizados de acordo com a idade, sexo, acuidade visual inicial (AVI), acuidade visual após a primeira sessão de TFD (AVS1), acuidade visual final (AVF), tipo de NVC à angiografia com fluoresceína (AF), diâmetro da NVC à AF, número de sessões de TFD e período de seguimento. Associações entre a AVF e a AVI, AVS1, diâmetro da lesão e número de sessões foram analisadas aplicando-se o coeficiente de correlação de *Pearson*. Para análise comparativa dos subgrupos foi utilizado o teste t de *student*. Valores de p foram considerados significativos, quando menores que 0,05. **Resultados:** Tivemos 36 pacientes do sexo masculino e 69 do sexo feminino, cujas idades variaram de 51 a 96 anos, com média de 78 anos. O seguimento variou de 6 a 57 meses com média de 31 +/-18 meses. O número de sessões variou de 1 a 6, sendo que 109 casos (89%) realizaram 3 sessões ou menos e 13 casos (11%) foram submetidos a quatro ou mais sessões. Tivemos 52 casos (43%) de NVCs clássicas à AF e 70 casos (57%) de NVCs ocultas à AF. A AVI média foi de 20/100, a AVS1 média foi de 20/70 e a AVF média foi de 20/200. **Conclusão:** A AVF apresentou correlação com o diâmetro da NVC à AF ($r = -0.36, p < 0.05$) ao compararmos o subgrupo de lesões com 3,4 mm ou menos com o subgrupo de lesões com 3,5 mm ou mais. Houve correlação entre AVF e AVI ($r = 0.55, p < 0.05$) e entre AVF e AVS1 ($r = 0.62, p < 0.05$). Não observamos correlação entre a AVF e o tipo de lesão à AF ou entre AVF e o número de sessões.

Descritores: Degeneração macular/quimioterapia; Neovascularização coroidal/etiologia; Fotoquimioterapia/métodos; Porphirinas/uso terapêutico; Estudos retrospectivos

¹Ex- *fellow do New England Eye Center* – Boston – Massachussets – EUA; Kayat Avvad Associados Médicos – Rio de Janeiro (RJ) – Brasil;

²Médica Oftalmologista, Kayat Avvad Associados Médicos – Rio de Janeiro (RJ) – Brasil;

Local de realização: Kayat Avvad Associados Médicos – Rio de Janeiro (RJ) – Brasil.

Recebido para publicação em: 05/11/05 - Aceito para publicação em 05/05/06

INTRODUÇÃO

Desde a sua aprovação inicial pelo FDA (ocorrida no ano de 2000) para o tratamento de neovascularização coroideana (NVC) predominantemente clássica, a terapia fotodinâmica (TFD) com a verteporfina (Visudyne, Novartis Pharma AG, Basel, Suíça) tem sido continuamente reavaliada em seus resultados a médio e longo prazo através de estudos clínicos randomizados e suas extensões⁽¹⁻¹³⁾.

Esses estudos clínicos proporcionaram fortes evidências para a aplicação da TFD em casos de NVC predominantemente clássica secundária a DMRI, miopia patológica e histoplasiose ocular, demonstrando não só a eficácia da TFD em relação ao grupo placebo na manutenção da acuidade visual, como também a sua segurança, com a constatação de poucos efeitos adversos^(4-6,10-17).

O propósito do presente estudo é descrever os resultados visuais obtidos em quatro anos de experiência com a TFD em casos de NVC secundária à DMRI e examinar características clínicas que possam influenciar o resultado do tratamento.

MÉTODOS

Realizamos a análise retrospectiva de 173 olhos de 141 pacientes submetidos à TFD, entre junho de 2000 a junho de 2004, por um dos autores. Desses casos, excluímos 51 olhos de 36 pacientes com as seguintes características: seguimento menor que 6 meses; dados incompletos por terem sido referenciados para o tratamento; casos de NVC secundários à miopia patológica; casos de NVC secundários a outras causas e casos de NVC tratados por um dos autores fora dos critérios de elegibilidade do TAP, VIP ou VAM. Restaram 122 olhos de 105 pacientes com NVC secundária à DMRI.

As variáveis estudadas foram a idade, sexo, tempo de seguimento, acuidade visual inicial (AVI), acuidade visual após a primeira sessão de TFD (AVS1), acuidade visual final (AVF), classificação e diâmetro da NVC à angiografia com fluoresceína (AF).

O tempo de seguimento foi medido em meses, considerando-se o início do período a data da primeira sessão de TFD e o fim do período, a última consulta em que o paciente compareceu para acompanhamento.

As medidas de acuidade visual foram realizadas de forma padronizada, sempre com as mesmas condições de iluminação da sala de exame, seguindo a rotina diária dos examinadores, utilizando a projeção de uma tabela padrão de optotipos de Snellen.

Selecionamos para análise três medidas de

acuidade visual: a acuidade visual inicial (AVI), realizada imediatamente antes da primeira sessão de TFD; a acuidade visual na primeira visita, após a primeira sessão de TFD (AVS1), realizada sempre 15 dias após essa sessão e a acuidade visual final (AVF), realizada na última vez em que o paciente compareceu à consulta.

O estudo angiográfico, incluindo a medida do maior diâmetro linear das lesões, foi realizado com o sistema de angiografia digital computadorizada IMAGEnet 640 (Topcon, Paramus, NJ). A técnica utilizada para a realização da angiografia consistiu na punção de uma veia do dorso da mão ou da face ventral do antebraço, seguida da injeção de 5,0ml de fluoresceína sódica a 10%.

A classificação das lesões foi realizada de acordo com as diretrizes estabelecidas pelo MPS, TAP e VIP, categorizando-as em clássicas ou ocultas (tipo I ou II) e determinando o percentual da lesão neovascular ocupado por cada componente^(10-13,18-28).

A TFD foi realizada aplicando-se a verteporfina (Visudyne) com auxílio de uma bomba de infusão, após a punção de uma veia antecubital ou do dorso da mão, evitando-se veias frágeis ou de trajeto irregular. O tempo de infusão de 10 minutos e a dose de 6,0 mg / m² de área corporal foram rigorosamente observados, bem como o intervalo de 5 minutos para a fotoativação, que foi realizada com o fotoativador OPAL (Coherent, CA), sempre com a intensidade e duração preconizadas pelos estudos clínicos (600mW/cm², 50mJ/cm², 83 seg.).

Associações entre a AVF e a AVI, AVS1, diâmetro da lesão e número de sessões foram analisadas estatisticamente aplicando-se o coeficiente de correlação de *Pearson*. Para análise comparativa dos subgrupos foi utilizado o teste t de *Student*. Valores de p foram considerados significativos quando menores que 0,05.

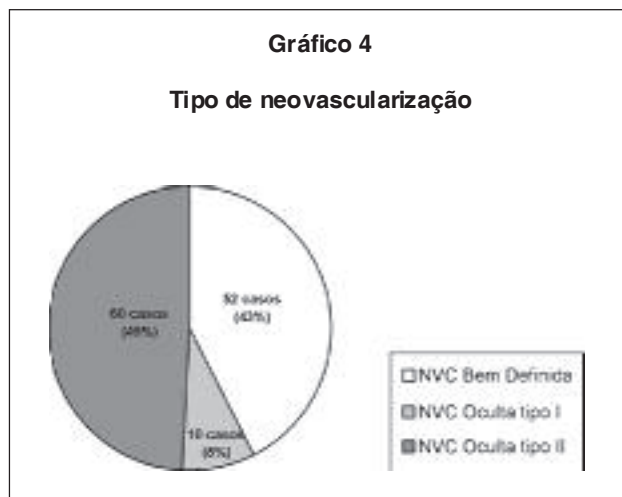
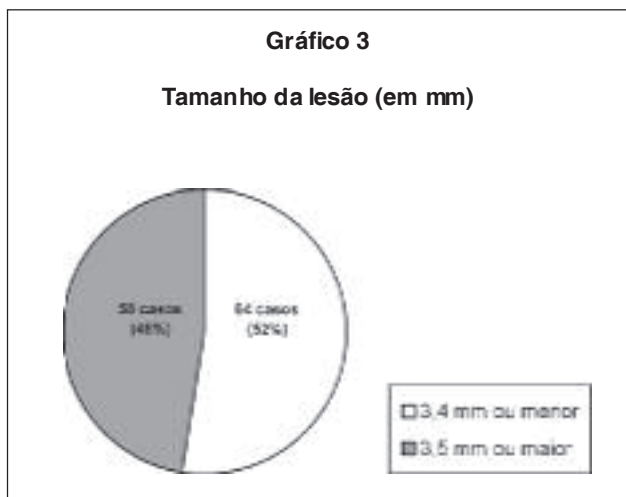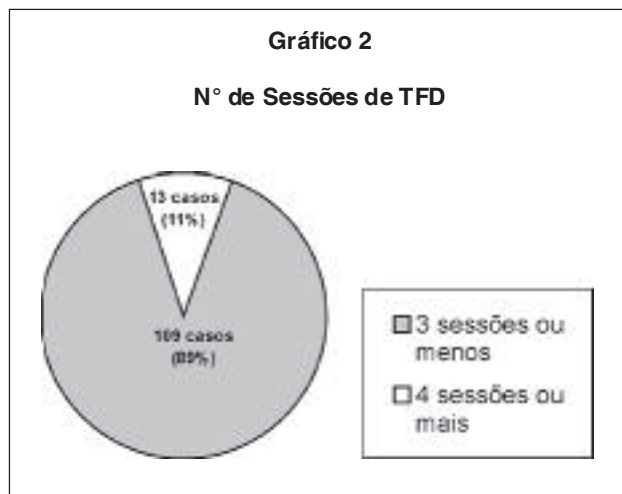

RESULTADOS

Dos 105 pacientes, 38 (36%) eram do sexo masculino e 69 (64%) feminino. As idades variaram de 51 a 96 anos com média de 78 anos.

O seguimento teve média de 31+/- 18 meses com variação de 6 a 12 meses em 15 casos (12,5%), de 13 a 18 meses em 22 casos (18%), de 19 a 24 meses em 15 casos (12,5%) e maior que 25 meses em 70 casos (57%) (Gráfico 1).

O número de sessões realizadas variou de 1 a 6, sendo que 109 casos (89%) realizaram 3 sessões ou menos, e apenas 13 casos (11%) realizaram 4 ou mais sessões (Gráfico 2).

O maior diâmetro axial das lesões variou confor-



me o Gráfico 3, sendo que 64 casos (52%) apresentavam até 3,4 mm e 58 casos (48%) 3,5 mm ou mais.

As NVCs classificadas à AF, como predominantemente clássicas, representaram um total de 52 casos (43%). Tivemos 70 casos (57%) de NVCs ocultas, sendo 10 casos (8%) do tipo I e 60 casos (49%) do tipo II (Gráfico 4).

As acuidades visuais (AVI, AVS1 e AVF) variaram conforme o Gráfico 5. Observamos AVF pior ou igual a 20/400 em 46 casos (38%), AVF de 20/200 em 39 casos (32%) e AVF de 20/100, ou melhor, em 37 casos (30%) (Gráfico 6).

Observamos que o diâmetro da NVC apresentou uma média de 3.79 mm no subgrupo de pacientes com AVF de 20/400 ou pior e de 3.31 mm no subgrupo com AVF igual a 20/200. Já no subgrupo de pacientes com AVF de 20/100, ou melhor, o maior diâmetro da NVC apresentou-se com média de 2.62 mm ($r = -0.36, p < 0.05$).

Em relação ao tipo de NVC, observamos que no subgrupo de 46 olhos com AVF de 20/400 ou pior, tivemos 23 casos (50%) de NVC predominantemente clássicas, enquanto que no subgrupo de 37 olhos com AVF de 20/100, ou melhor, tivemos 13 desses casos (35%). Não foi possível estabelecer correlação entre a AVF e o tipo de NVC na análise dessa série.

A média das AVIs foi de 20/60 no subgrupo de pacientes com AVF de 20/100 ou melhor. Já no subgrupo de pacientes com AVF de 20/400 ou pior, a média das AVIs foi de 20/200. Houve correlação entre AVF e AVI ($r = 0.55, p < 0.05$), bem como, entre AVF e AVS1 ($r = 0.62, p < 0.05$).

Observamos AVF média de 20/200 no subgrupo que foi submetido a 4 ou mais sessões, enquanto que no subgrupo submetido a 3 sessões ou menos, a AVF média foi de 20/150. A análise estatística não mostrou correlação entre a AVF e o número de sessões.

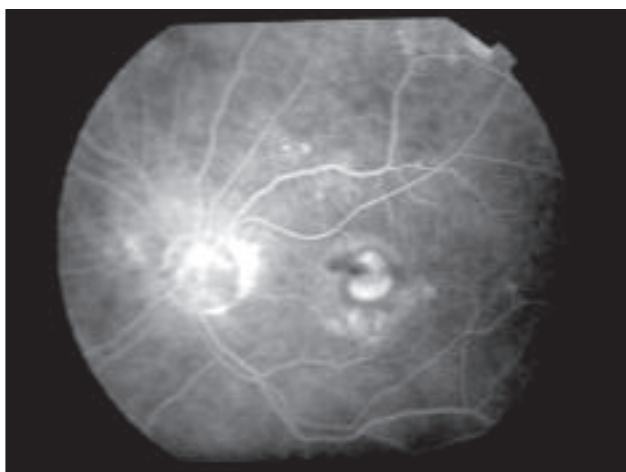
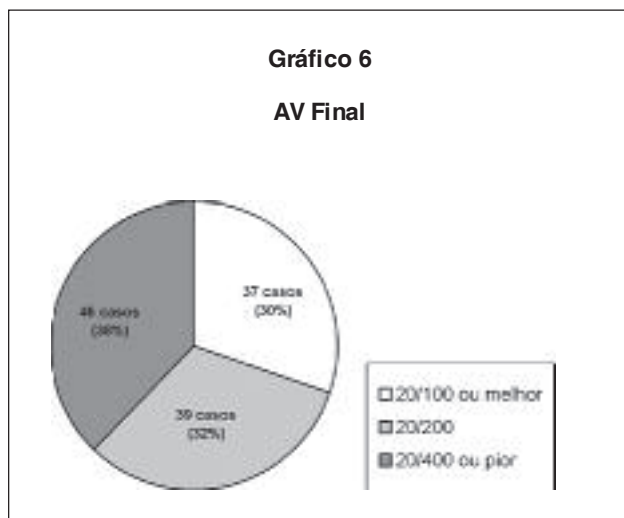
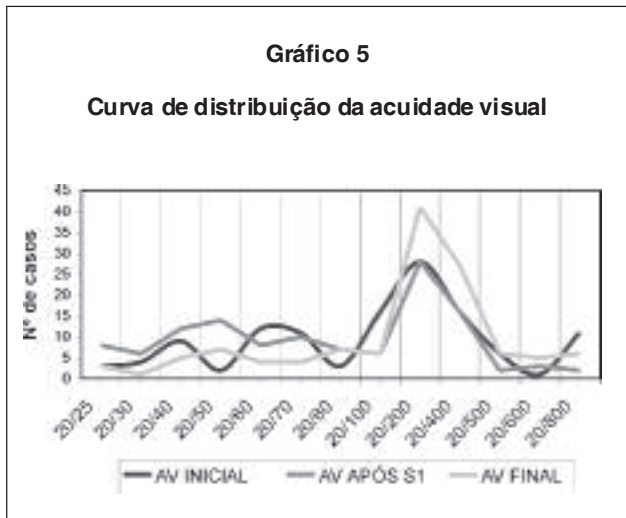


Figura 1: Angiografia inicial caso 1

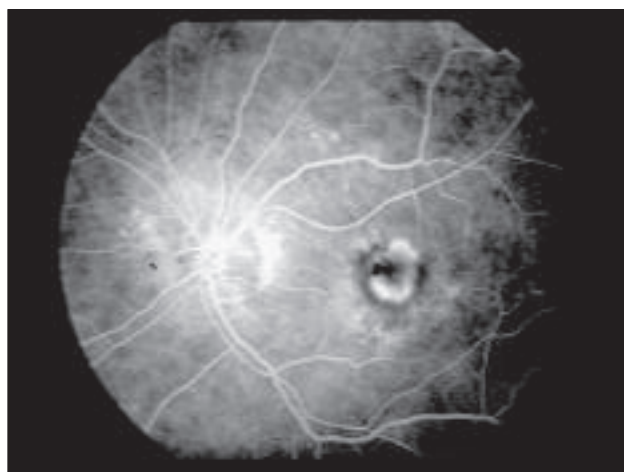

Figura 2: Angiografia antes do primeiro retratamento caso 1 (90 Dias)

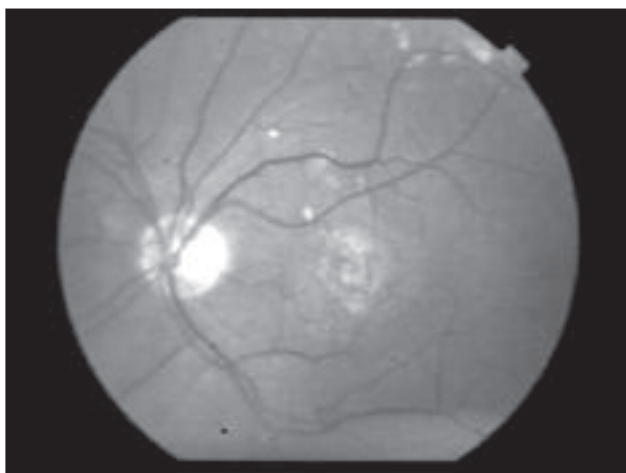


Figura 3: Retinografia ao final do tratamento caso 1

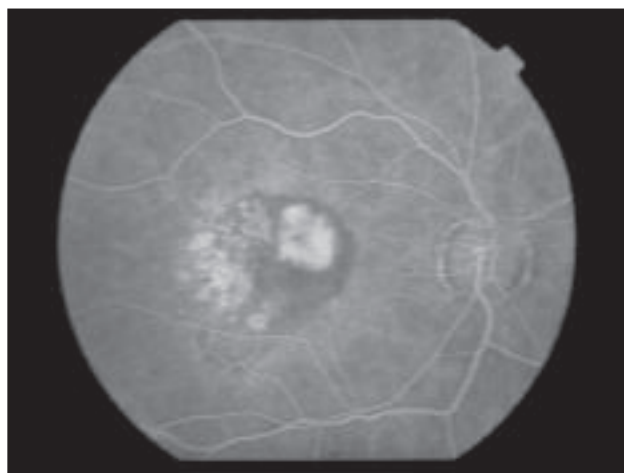


Figura 4: angiografia inicial caso 2

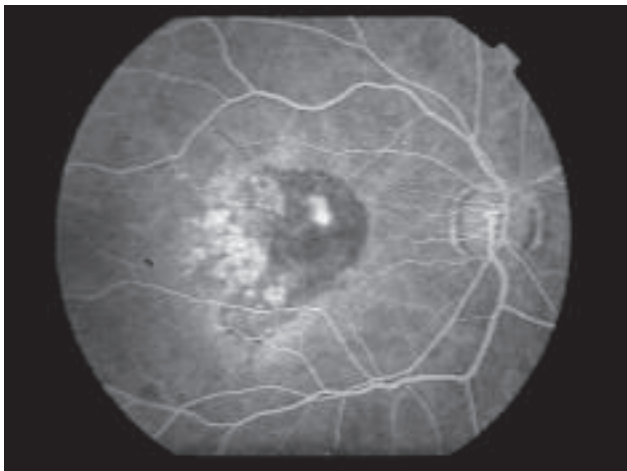

Figura 5: Angiografia antes do primeiro retratamento caso 2 (60 dias)

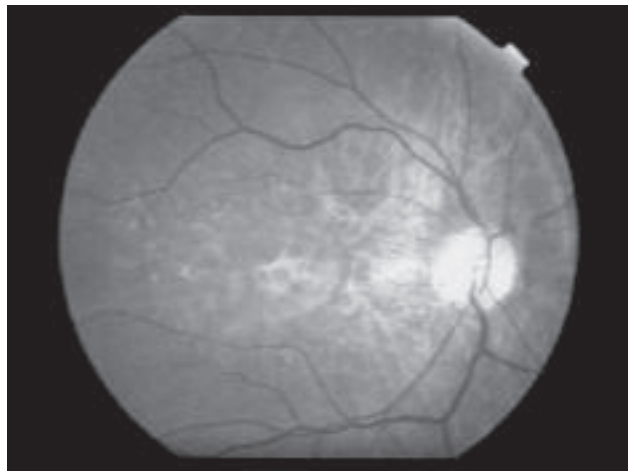


Figura 6: Retinografia ao final do tratamento caso 2

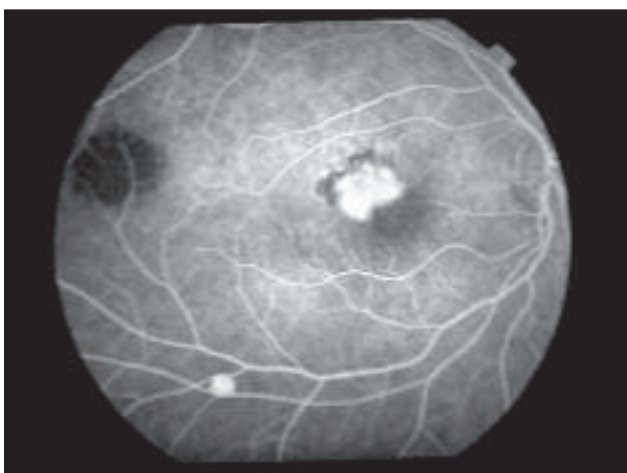


Figura 7: Angiografia inicial caso 3

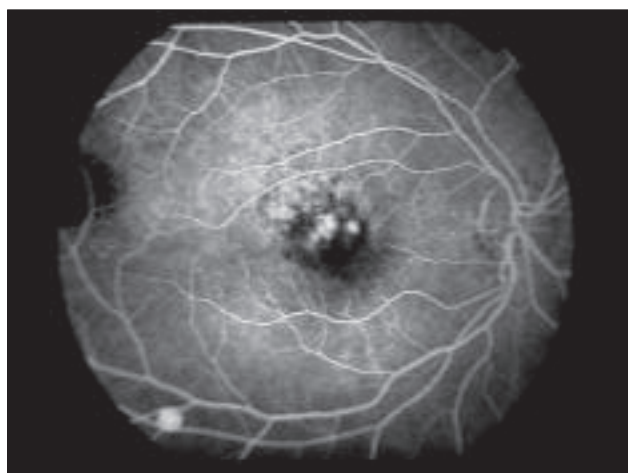

Figura 8: Angiografia antes do primeiro retratamento caso 3 (60 dias)

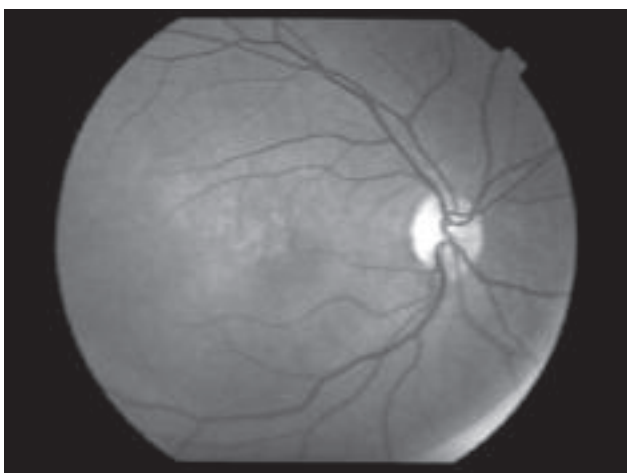


Figura 9: Retinografia ao final do tratamento caso 3

DISCUSSÃO

Observados os critérios de exclusão, obtivemos uma série de 122 olhos de 105 pacientes que apresentaram NVC secundária à DMRI. A idade média dos pacientes foi de 78 anos, com predominância do sexo feminino, estando de acordo com as características demográficas da população em estudo.

O tempo de seguimento médio foi de 31+/-18 meses, com 70 (57%) casos apresentando seguimento maior que 25 meses, mostrando ter havido uma maior concentração de tratamentos entre junho de 2000 e junho de 2002. Os autores observaram que durante esses primeiros dois anos, houve um maior número de casos referenciados por parte dos oftalmologistas não especi-

alistas em retina, o que poderia ser explicado por terem surgido nos dois anos subseqüentes mais centros de tratamento e/ou maior indicação para outras formas de terapia (por exemplo: termoterapia transpupilar e injeções intra-oculares de corticosteróides).

Em relação ao número de sessões, observamos uma predominância absoluta (89%) do grupo com 3 ou menos sessões, cuja explicação, na opinião dos autores se deve a quatro fatores:

1) Presença de casos incipientes de NVC tratados precocemente, e que evoluíram com resolução da exsudação em poucas sessões (ver apêndice: caso 1);

2) Presença de casos avançados que tiveram encaminhamento tardio e receberam o tratamento já com algum componente cicatricial em formação, também evoluindo para resolução do quadro exsudativo em poucas sessões (ver apêndice: caso 2);

3) A conduta mais agressiva, tomada já no ano de 2000 pelos autores, de não seguir, em casos selecionados, o protocolo de retratamento com 3 meses originalmente proposto pelo TAP e VIP (e depois flexibilizado)^(6,10-13), com retratamentos precoces freqüentemente utilizados, respeitando-se o mínimo de 45 dias (ver apêndice: casos 2 e 3). Ressalvamos que essa foi meramente uma impressão dos autores, e que não foi evidenciada maior eficiência do retratamento precoce em relação ao protocolo convencional nesse estudo ou na literatura mundial⁽²⁹⁻³⁰⁾. No entanto, gostaríamos de salientar que nossos retratamentos foram realizados precocemente, mas com intervalos customizados, pois a recomendação aos pacientes envolvia comparecer para revisões tão logo observassem queda visual, sem aguardar intervalo fixo obrigatório, sendo retratados em prazos mais curtos, porém não fixos como nos trabalhos acima citados.

4) Desistência do tratamento por fatores sócio-econômicos, ou mesmo, por falecimento, tendo em vista a média avançada de idade do grupo estudado.

Em relação ao diâmetro das lesões, observamos uma grande proporção de casos no subgrupo com 3,5 mm ou mais (58 casos (48%)), refletindo principalmente, na opinião dos autores, o encaminhamento tardio dos pacientes para o tratamento. A observação clínica, comprovada pelos estudos multicêntricos e de história natural das NVCs, nos mostrou que a detecção precoce e o tratamento agressivo de lesões iniciais é a melhor forma de se abordar a DMRI exsudativa^(9,18-28,31-41). Na era da terapia fotodinâmica não haveria de ser diferente, explicando o fato de termos observado uma melhor resposta ao tratamento nas lesões com diâmetros menores que 3,5 mm⁽⁴²⁾.

A AVF média do subgrupo com lesões menores

que 2,00 mm foi de 20/80, enquanto a AVF média do subgrupo com lesões maiores que 4,00 mm foi de 20/200. Outro dado interessante é que constatamos que os pacientes que obtiveram AVF igual ou pior que 20/400 apresentavam lesões com uma média de 3,79 mm de diâmetro, enquanto os pacientes com AVF de 20/100, ou melhor, apresentavam lesões com média de 2,62 mm de diâmetro. Observamos que também houve correlação entre o diâmetro das lesões e a AVI e a AVS1.

Não encontramos correlação entre a acuidade visual final e o tipo de lesão. Esses achados estão de acordo com os estudos multicêntricos, que após serem desmembrados e analisados por subgrupos terminaram por corroborar a indicação da TFD também para casos de NVC ocultas^(4-6,10-13,39).

Tratamos 10 casos com presença de descolamento fibrovascular do EPR (NVC oculta tipo I). Como esperado, pela história natural dessas lesões, o resultado visual foi pobre, mesmo com a resolução do quadro exsudativo. Tivemos 5 pacientes com AVF de 20/400 ou pior e 3 pacientes com AVF de 20/200. Apenas 2 dos 10 casos obtiveram AVF melhor que 20/200.

CONCLUSÃO

Finalmente, concluímos que:

1) Dentre todos os parâmetros clínicos avaliados, o que melhor se correlacionou com o prognóstico para a AVF foi o diâmetro da lesão: quanto menor a lesão, melhor a AVF;

2) A AVF se correlacionou também com AVI e AVS1;

3) A AVF não se correlacionou com o tipo de lesão angiográfica;

4) A AVF não se correlacionou com o número de sessões realizadas.

SUMMARY

Purpose: To describe the visual results and prognostic factors for the treatment of choroidal neovascularization (CNV) secondary age related macular degeneration (AMD) using photodynamic therapy (PDT) with verteporfin (Visudyne). **Methods:** Retrospective analysis of 122 eyes of 105 patients submitted to PDT from June 2000 to June 2004. The cases were categorized by age, gender, initial visual acuity (IVA), visual acuity after the first PDT session (VAAPDTI), final visual acuity (FVA), type of CNV on fluorescein angiography (FA), CNV diameter on FA, number PDT sessions and follow up. Associations of FVA and IVA, VAAPDTI, lesion

diameter and number of PDT sessions were analyzed using the Pearson correlation coefficient. To compare subgroups the Student *t* test were used. Values of *p* were considered of significance when less than 0.05. **Results:** 36 patients were men and 69 women, with ages from 51 to 96 years (mean of 78 years). The follow up varied from 6 to 57 months (31 +/- 18 months). The number of PDT sessions varied from 1 to 6, with 109 cases (89%) having 3 or less sessions and 13 cases (11%) with 4 or more sessions. There were 52 cases (43%) of classic CNV on FA and 70 cases (57%) of occult CNV on FA. The mean IVA was 20/100, the mean VAAPDT1 was 20/70 and the mean of FVA was 20/200. **Conclusion:** The FVA correlated with CNV diameter on FA ($r = -0.36, p < 0.05$) when the subgroup of lesion with 3,4 mm or less was compared with the subgroups of lesions wit 3.5 mm or more. There was correlation of FVA and IVA ($r = 0.55, p < 0.05$) and FVA and VAAPDT1 ($r = 0.62, p < 0.05$). No correlation was observed for FVA and type of lesions on FA or for FVA and number of PDT sessions.

Keywords: Macular degeneration/drug therapy; Choroidal neovascularization/etiology; Photochemotherapy/methods; Porphyrins/therapeutic use; Retrospective studies

REFERÊNCIAS

1. Arnold JJ, Blinder KJ, Bressler NM, Bressler SB, Burdan A, Haynes L, Lim JI, Miller JW, Potter MJ, Reaves A, Rosenfeld PJ, Sickenberg M, Slakter JS, Soubrane G, Strong HA, Stur M, Treatment of Age-Related Macular Degeneration with Photodynamic Therapy Study Group. Acute severe visual acuity decrease after photodynamic therapy with verteporfin: case reports from randomized clinical trials-TAP and VIP report no. 3. *Am J Ophthalmol.* 2004; 137(4): 683-96.
2. Blinder KJ, Blumenkranz MS, Bressler NM, Bressler SB, Donato G, Lewis H, et al. Verteporfin therapy of subfoveal choroidal neovascularization in pathologic myopia: 2-year results of a randomized clinical trial-VIP report no. 3. *Ophthalmology.* 2003; 110(4):667-73.
3. Blumenkranz MS, Bressler NM, Bressler SB, Donati G, Fish GE, Haynes LA, Lewis H, Miller JW, Mones JM, Potter MJ, Pournaras C, Reaves A, Rosenfeld PJ, Schachat AP, Schmidt-Erfurth U, Sickenburg M, Singerman LJ, Slakter JS, Strong A, Vannier S, Treatment of Age-Related Macular Degeneration with Photodynamic Therapy (TAP) Study Group. Verteporfin therapy for subfoveal choroidal neovascularization in age-related macular degeneration: three-year results of an open-label extension of 2 randomized clinical trials-TAP Report no. 5. *Arch Ophthalmol.* 2002; 120(10):1307-14.
4. Bressler NM, Treatment of Age-Related Macular Degeneration with Photodynamic Therapy (TAP) Study Group. Photodynamic therapy of subfoveal choroidal neovascularization in age-related macular degeneration with verteporfin: two-year results of 2 randomized clinical trials-report 2. *Arch Ophthalmol.* 2001; 119(2): 198-207.
5. Bressler NM, Arnold J, Benchaboune M, Blumenkranz MS, Fish GE, Gragoudas ES, Lewis H, Schmidt-Erfurth U, Slakter JS, Bressler SB, Manos K, Hao Y, Hayes L, Koester J, Reaves A, Strong HA, Treatment of Age-Related Macular Degeneration with Photodynamic Therapy (TAP) Study Group. Verteporfin therapy of subfoveal choroidal neovascularization in patients with age-related macular degeneration: additional information regarding baseline lesion composition's impact on vision outcomes-TAP report No. 3. *Arch Ophthalmol.* 2002; 120(11):1443-54.
6. Bressler NM; VAM Study Writing Committee. Verteporfin therapy in age-related macular degeneration (VAM): an open-label multicenter photodynamic therapy study of 4,435 patients. *Retina.* 2004; 24(4):512-20.
7. Schmidt-Erfurth U, Hasan T. Mechanisms of action of photodynamic therapy with verteporfin for the treatment of age-related macular degeneration. *Surv Ophthalmol.* 2000; 45(3): 195-214.
8. Sickenberg M, Schmidt-Erfurth U, Miller JW, Pournaras CJ, Zografos L, Piguet B, et al. A preliminary study of photodynamic therapy using verteporfin for choroidal neovascularization in pathologic myopia, ocular histoplasmosis syndrome, angioid streaks, and idiopathic causes. *Arch Ophthalmol.* 2000; 118 (3): 327-36.
9. Soubrane G, Bressler NM. Treatment of subfoveal choroidal neovascularization in age related macular degeneration: focus on clinical application of verteporfin photodynamic therapy. *Br J Ophthalmol.* 2001; 85(4): 483-95.
10. Photodynamic therapy of subfoveal choroidal neovascularization in age-related macular degeneration with verteporfin: one-year results of 2 randomized clinical trials-TAP report. Treatment of age-related macular degeneration with photodynamic therapy (TAP) Study Group. *Arch Ophthalmol.* 1999; 117(10): 1329-45.
11. Sickenberg M, Schmidt-Erfurth U, Miller JW, Pournaras CJ, Zografos L, et al. A preliminary study of photodynamic therapy using verteporfin for choroidal neovascularization in pathologic myopia, ocular histoplasmosis syndrome, angioid streaks, and idiopathic causes. *Arch Ophthalmol.* 2000; 118(3): 327-36.
12. Verteporfin in Photodynamic Therapy Study Group. Photodynamic therapy of subfoveal choroidal neovascularization in pathologic myopia with verteporfin. 1-year results of a randomized clinical trial-VIP report no. 1. *Ophthalmology.* 2001; 108(5): 841-52.
13. Verteporfin In Photodynamic Therapy Study Group. Verteporfin therapy of subfoveal choroidal neovascularization in age-related macular degeneration: two-year results of a randomized clinical trial including lesions with occult with no classic choroidal neovascularization- verteporfin in photodynamic therapy report 2. *Am J Ophthalmol.* 2001; 131(5): 541-60.
14. Blair MP, Apte RS, Miskala PH, Bressler SB, Goldberg MF, Schachat AP, Bressler NM. Retrospective case series of juxtafoveal choroidal neovascularization treated with photodynamic therapy with verteporfin. *Retina.* 2004; 24(4): 501-6.
15. Nehemy M, Magalhães EP, Nehemy D, Brito Júnior C. Terapia fotodinâmica para o tratamento da proliferação angiomasiosa da retina. *Rev Bras Oftalmol.* 2003; 62(12): 854-8.
16. Rubin GS, Bressler NM; Treatment of Age-Related Macular Degeneration with Photodynamic therapy (TAP) study group. Effects of verteporfin therapy on contrast on sensitivity: Results from the Treatment of Age-Related Macular Degeneration With Photodynamic Therapy (TAP) investigation-TAP report No. 4. *Retina.* 2002; 22(5): 536-44.

17. Schmidt-Erfurth U, Michels S, Barbazetto I, Laqua H. Photodynamic effects on choroidal neovascularization and physiological choroid. *Invest Ophthalmol Vis Sci.* 2002; 43(3): 830-41.
18. Argon laser photocoagulation for senile macular degeneration. Results of a randomized clinical trial. *Arch Ophthalmol.* 1982; 100(6): 912-8.
19. Recurrent choroidal neovascularization after argon laser photocoagulation for neovascular maculopathy. Macular Photocoagulation Study Group. *Arch Ophthalmol.* 1986; 104(4): 503-12.
20. Persistent and recurrent neovascularization after krypton laser photocoagulation for neovascular lesions of age-related macular degeneration. Macular Photocoagulation Study Group. *Arch Ophthalmol.* 1990; 108(6): 825-31.
21. Argon laser photocoagulation for neovascular maculopathy. Five-year results from randomized clinical trial. Macular Photocoagulation Study Group. *Arch Ophthalmol.* 1991; 109(8): 1109-14.
22. Laser photocoagulation of subfoveal neovascular lesions in age-related macular degeneration. Results of a randomized clinical trial. Macular Photocoagulation Study Group. *Arch Ophthalmol.* 1991; 109(9): 1220-31.
23. Subfoveal neovascular lesions in age-related macular degeneration. Guidelines for evaluation and treatment in the macular photocoagulation study. Macular Photocoagulation Study Group. *Arch Ophthalmol.* 1991; 109(9): 1242-57.
24. Laser photocoagulation of subfoveal recurrent neovascular lesions in age-related macular degeneration. Results of a randomized clinical trial. Macular Photocoagulation Study Group. *Arch Ophthalmol.* 1991; 109(9): 1232-41.
25. Laser photocoagulation of subfoveal neovascular lesions of age-related macular degeneration. Updated findings from two clinical trials. Macular Photocoagulation Study Group. *Arch Ophthalmol.* 1993; 111(9): 1200-9.
26. Visual outcome after laser photocoagulation for subfoveal choroidal neovascularization secondary to age-related macular degeneration. The influence of initial lesion size and initial visual acuity. Macular Photocoagulation Study Group. *Arch Ophthalmol.* 1994; 112(4): 480-8.
27. Persistent and recurrent neovascularization after laser photocoagulation for subfoveal choroidal neovascularization of age-related macular degeneration. Macular Photocoagulation Study Group. *Arch Ophthalmol.* 1994; 112(4): 489-99.
28. Occult choroidal neovascularization. Influence on visual outcome in patients with age-related macular degeneration. Macular Photocoagulation Study Group. *Arch Ophthalmol.* 1996; 114(4): 400-12.
29. Stur M, VER Study Group. Verteporfin Early Retreatment (VER) – 12-Month Results of a Phase IIIb Controlled Clinical Trial [abstract]. ARVO. 2004; E-Abstract 2275.
30. Michels S, Wachtlin J, Gamulescu MA, Heimann H, Prunte C, Inhoffen W, et al. Comparison of early retreatment with the standard regimen in verteporfin therapy of neovascular age-related macular degeneration. *Ophthalmology.* 2005; 112(12):2070-5.
31. Bressler NM, Bressler SB, Fine SL. Age-related macular degeneration. *Surv Ophthalmol.* 1988; 32(6): 375-413. Review.
32. Bressler SB, Bressler NM, Fine SL, Hillis A, Murphy RP, Olk RJ, Patz A. Natural course of choroidal neovascular membranes within the foveal avascular zone in senile macular degeneration. *Am J Ophthalmol.* 1982; 93(2): 157-63.
33. Bressler SB, Pieramici DJ, Koester JM, Bressler NM. Natural history of minimally classic subfoveal choroidal neovascular lesions in the treatment of age-related macular degeneration with photodynamic therapy (TAP) investigation: outcomes potentially relevant to management-TAP report No. 6. *Arch Ophthalmol.* 2004; 122(3): 325-9.
34. Desmettre T, Quentel G, Benchaboune M, Cohen SY, Mordon S, Gaudric A. Thérapie photodynamique et DMLA: arguments pratiques sur la base de cas cliniques pour retraiter ou surveiller lors du suivi. *J Fr Ophtalmol.* 2004; 27(3): 291-8.
35. Freund KB, Yannuzzi LA, Sorenson JA. Age-related macular degeneration and choroidal neovascularization. *Am J Ophthalmol.* 1993; 115(6):786-91.
36. Gass JD. Pathogenesis of disciform detachment of the neuroepithelium. I General concepts and classification. *Am J Ophthalmol.* 1967; 63(PT2): 573-85.
37. Gass JD. Pathogenesis of disciform detachment of the neuroepithelium. III Senile disciform macular degeneration. *Am J Ophthalmol.* 1967; 63(PT2): 617-44.
38. Gass JD. Photocoagulation treatment of macular disease. In: Gass JD. Stereoscopic atlas of macular diseases: diagnosis and treatment. 3rd ed. St. Louis: Mosby; 1987. v.2, cap. 14. p.767-801.
39. Verteporfin Roundtable 2000 and 2001 Participants; Treatment of age-related macular degeneration with photodynamic therapy (TAP) study group principal investigators; Verteporfin in photodynamic therapy (VIP) study group principal investigators. Guidelines for using verteporfin (visudyne) in photodynamic therapy to treat choroidal neovascularization due to age-related macular degeneration and other causes. *Retina.* 2002; 22(1): 6-18.
40. Leibowitz HM, Krueger DE, Maunders LR, et al. The Framingham Eye Study Monograph: VI. Macular Degeneration. *Surv Ophthalmol.* 1980; 24(Suppl.): 428-57.
41. Risk factors for neovascular age-related macular degeneration. The Eye Disease Case-Control Study Group. *Arch Ophthalmol.* 1992; 110(12): 1701-8.
42. Avvad FK, Lucchese LF. Neovascularização sub-retiniana: fatores prognósticos na era da terapia fotodinâmica. *Rev Bras Oftalmol.* 2003; 62(1): 20-7.

ENDEREÇO PARA CORRESPONDÊNCIA:**Rua Visconde de Pirajá, 407 – sala 607****Ipanema****CEP 22410-003 – Rio de Janeiro – RJ****Tel./Fax.: 2521-6589**

The role of indocyanine green angiography in the diagnosis of birdshot chorioretinopathy

O valor da angiografia com indocianina verde no diagnóstico da coriorretinopatia tipo – “Birdshot”

Raul N.G. Vianna^{1,2,3}, Daniela Socci⁴, João Pessôa Souza Filho³, Jean Deschênes², Miguel N. Burnier Junior³

RESUMO

Relatamos o caso de uma paciente com diminuição bilateral da visão devido à edema macular cistóide e vasculite. Um completo exame laboratorial e oftalmológico foi realizado, inclusive com tipagem de HLA, angiografia fluoresceínica (AF) e ICG-A. O exame oftalmoscópico revelou grandes lesões branco amareladas localizadas na retina nasal, inferior ao disco óptico de ambos os olhos. Vasculite retiniana e edema macular cistóide foram também observados. À AF as lesões branco amareladas permaneceram silenciosas durante as fases iniciais do exame, porém às fases tardias, essas lesões revelaram um padrão irregular de fluorescência, que não coincidiam com as lesões vistas à fundoscopia. O diagnóstico de coriorretinopatia tipo “Birdshot” foi confirmado pela ICG-A, que mostrou muitos pontos escuros cobrindo inteiramente a área retiniana afetada. Concluimos que, no presente caso, a angiografia com indocianina verde nos revelou um maior envolvimento coroidiano e facilitou o diagnóstico. A ICG-A é um exame útil para confirmar o diagnóstico de CB.

Descritores: Coriorretinite/diagnóstico; Retina/patologia; Coróide/patologia; Angiografia; Verde de indocianina/uso diagnóstico

¹ Head - Uveitis, retina and vitreous unit, Department of Ophthalmology, Universidade Federal Fluminense, Niterói (RJ) – Staff Physician, Instituto Brasileiro de Oftalmologia, IBOL – Rio de Janeiro (RJ) – Brazil;

² Uveitis and ocular immunology unit, Royal Victoria Hospital, McGill University Health Center, Montreal, Quebec – Canadá;

³ The Henry C. Witelson, Laboratory of ocular pathology and oncology, McGill University Health Center, Montreal, Quebec – Canadá;

⁴ Uveitis service, Department of Ophthalmology, Universidade Federal do Rio de Janeiro, Rio de Janeiro (RJ) – Brazil; Staff Physician, Instituto Brasileiro de Oftalmologia – IBOL – Rio de Janeiro (RJ) – Brazil.

Recebido para publicação em: 01/06/06 - Aceito para publicação em 02/06/06

INTRODUCTION

Birdshot chorioretinopathy (BC) is a chronic inflammatory disease of the eye with a characteristic clinical presentation. The term “birdshot” was given to this entity owing to the distinctive fundus lesions characterized as multiple, small, cream-colored spots that frequently have the pattern seen with birdshot in the scatter from a shotgun⁽¹⁾. BC is a rare disorder that affects healthy patients, usually women, between the third and sixth decades of life⁽¹⁾. Nearly 95% of patients who have this disease are HLA-A29 positive, the highest association of any HLA antigen with a human disease.⁽²⁾ The cause of BC remains unknown. The correct diagnosis of BC is important, since long-term use of immunosuppressive drugs is currently the treatment of choice, and the potential for side effects related to their use is great⁽³⁾.

Indocyanine green angiography (ICG-A) is an infrared-based, dye-imaging technique used to evaluate the choroidal circulation. It has been suggested that ICG-A may be useful in the diagnosis and management of some choroidal inflammatory disorders, such as BC, serpiginous choroiditis, multifocal choroiditis, acute posterior multifocal placoid pigment epitheliopathy (APMPPE) and the multiple evanescent white-dot syndrome (MEWDS)⁽⁴⁾.

In this paper we report a patient with bilateral decreased vision due to cystoid macular edema and retinal vasculitis, who presented ophthalmoscopically large, subretinal cream-colored patches in the nasal retina of both eyes. As the clinical features were not totally evident in the diagnosis of BC, ICG-A was used to confirm the diagnosis.

CASE REPORT

A 65-years-old previously healthy woman was referred to the Uveitis Service, Royal Victoria Hospital, McGill University Health Center, for decreased vision in both eyes. She has noted blurred vision and floaters during the preceding two months. Medical history was unremarkable.

At ocular examination, the patient had best corrected visual acuity (VA) of 20/50 in the right eye (RE) and 20/100 in the left eye (LE). Slit-lamp examination revealed a bilateral +0.5 cell reaction in the anterior chamber. Intraocular tension was within normal limits in both eyes. Large cream-colored patches at the level of the choroid were seen in both fundi and were located particularly in the inferior nasal retina (Figure 1). Low grade vitritis (+0.5 cell) and cystoid macular edema were also observed in both eyes. The optic disks appeared normal.

In the early phases of fluorescein angiography (FA), the cream-colored patches remained silent. The

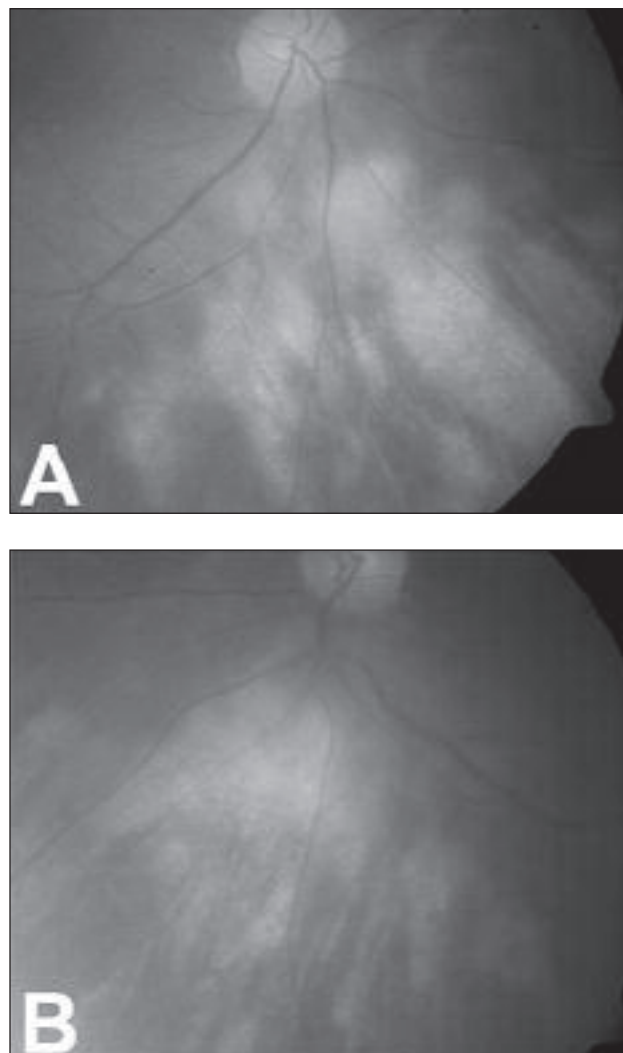


Figure 1: (A) and (B) Photos showing patch lesions located nasally and inferior to the optic disc of both eyes

late phases revealed an irregular pattern of hypofluorescence and hyperfluorescence, which did not correspond to the lesions seen ophthalmoscopically (Figure 2B). FA demonstrated a diffuse hyperfluorescence of the entire fundus, and disclosed a cystoid macular edema and retinal vasculitis in both eyes as well (Figure 2A). In the late frames, optic discs were hyperfluorescent.

We requested the following examinations: complete blood cell count, FTA-ABS, angiotensin-converting enzyme level, a chest X-ray and a physical examination to rule out syphilis, sarcoidosis, lymphoma, or other systemic disease. All results were normal.

Some evidences suggested the diagnosis of BC, and we performed ICG-A in order to confirm the clinical suspicion. At the early phases of ICG-A, the lesions were not readily visible (Figure 2C). However, the late phases disclosed many small, dark spots located in the affected

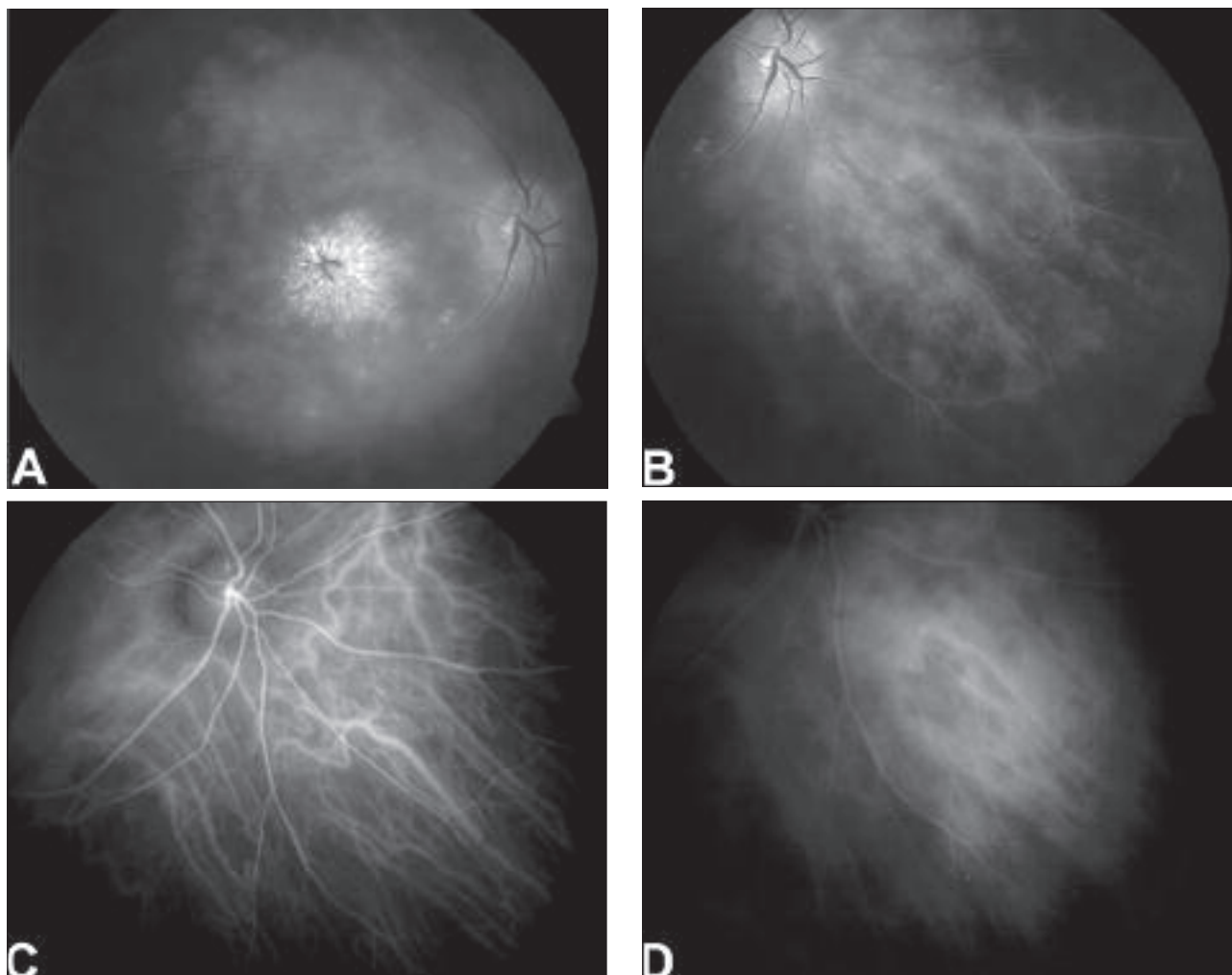


Figure 2: Fluorescein angiography of the right eye revealing cystoid macular edema (A); and a diffuse ill-defined area of hypofluorescence and hyperfluorescence, as well as retinal vasculitis (B); Upon indocyanine green angiography, the lesions are not readily visible at early phases (C); but the small hypofluorescent spots are detected at late phases of the angiogram (D)

area (Figure 2D), which supported the diagnosis of BC. The definite diagnosis came within some days, since the patient was positive for HLA-A29.

The patient was immediately treated with posterior sub-Tenon injection (triamcinolone acetonide 40mg/ml) in both eyes and azathioprine (AZA) was prescribed at a dose of 125mg/day. Within six months of follow-up the intraocular inflammation was under control and the VA was 20/20 in the RE and 20/30 in the LE. In this case, the goal of AZA treatment will be the inactivity of the lesions for approximately 12-24 months, after which the drug will be tapered and then discontinued.

DISCUSSION

BC is a rare clinical entity characterized by scattered cream-colored or whitish de-pigmented areas

in the fundus, cystoid macular edema, papillitis and chronic vitritis, but with minimal or no anterior segment involvement⁽¹⁾. The most common complication of BC is chronic macular edema, occurring in over 50% of cases, and macular edema is the most frequent cause of reduced vision^(1,5). The cause of BC is unknown, but its strong association with the HLA-A29 suggests that it may be an autoimmune disease.

The mainstay of treatment of BC patients has been the use of either periorcular or systemic corticosteroids. However, the long-term use of systemic corticosteroids at the dose required to suppress the choroidal inflammation is likely to produce severe side effects, therefore, an immunosuppressive agent is warranted. In fact, a recent paper suggests that immunosuppressive therapy would be the best option to manage BC patients⁽⁶⁾. Thus, the correct diagnosis of this disease is imperative.

The value of ICG-A in the field of the choroiditis has

been recently reviewed⁽⁶⁾. In some choroidal entities, such as APMPE, MEWDS, Vogt-Koyanagi-Harada syndrome and BC, ICG-A may help establish the diagnosis and provide useful guidance for therapy. In our case, the choroidal lesions seen ophthalmoscopically were not those typically from BC. Indeed, the lesions appeared in a confluent arrangement. This is only occasionally seen in the acute phase of BC. In the FA of the presented case, most of the cream-colored lesions remained silent during the early and middle phases of the exam. The late phases revealed an irregular pattern of fluorescence involving the affected area. This FA pattern is considered to be fairly common among BC patients⁽⁵⁾. Thus, in the majority of cases the spots and / or patches are more visible by indirect ophthalmoscopy than by FA. On the other hand, the ICG-A of our patient presented some hypofluorescent lesions at late phases consistent with those observed ophthalmoscopically. Moreover, unsuspected hypofluorescent spots were revealed. This may represent an early stage of the cream-colored lesions. In fact, hypofluorescent dark spots are the main finding on ICG-A, found in 100% of BC patients⁽⁷⁾. The cause of these hypofluorescent spots is not clear. It has been suggested that the lesions seen in BC predominate at the mid-choroidal level, where there is a cleavage plane between the middle and outer choroid. The inflammatory exudate infiltrates the cleavage plane and undergoes fibrosis, thereby fusing the choroidal interstitium and resulting in atrophy. Indocyanine green molecule may not conjugate with the inflammatory infiltrate, resulting in hypofluorescent spots⁽⁸⁾.

The main differential diagnosis of our case is primary intraocular lymphoma (PIOL). This disease affects older patients and it is frequently misdiagnosed as uveitis or vitritis of uncertain cause. The characteristic geographic yellowish-white subretinal accumulation of lymphomatous cells may simulate the patch lesions seen in our case. However, unlike our case, FA in PIOL usually shows the infiltrative mass to be hypofluorescent early in the study and hyperfluorescent late^(8,9). Moreover, perivascular staining or leakage and cystoid macular edema are rare. ICG-A of such lesions has not yet been reported.

In conclusion, ICG-A may help establish the diagnosis of BC. Moreover, we believe that ICG-A is an additional useful method to accurately assess the extent of choroidal involvement in eyes with this enigmatic disorder.

SUMMARY

We report a patient with bilateral decreased vision due to cystoid macular edema, who also presented subretinal cream-colored patches and vasculitis in both fundi. A complete laboratorial and ocular examination was performed, and included HLA-typing, fluorescein

angiography (FA) and ICG-A. Ophthalmoscopic examination disclosed large cream-colored patches located nasal and inferior to the optic disc, as well as retinal vasculitis and cystoid macular edema in both eyes. FA of the cream-colored lesions remained silent during early phases of the angiogram, but showed late irregular pattern of fluorescence. The diagnosis of BC was suggested and was further confirmed by ICG-A, which showed many dark spots entirely covering the affected area. We concluded that ICG-A may be a useful tool to confirm the diagnosis of BC in doubtful cases.

Keywords: Chorioretinitis/diagnosis; Retina/pathology; Choroid/pathology; Angiography; Indocyanine green/diagnostic use

Acknowledgement

We would like to thank Mr. Stephen Riope for the preparation of the illustrations

REFERENCES

1. Ryan SJ, Maumenee AE. Birdshot retinochoroidopathy. *Am J Ophthalmol.* 1980; 89(1):31-45.
2. Priem HA, Kijlstra A, Noens L, Baarsma GS, De Laey JJ, Oosterhuis JA. HLA typing in birdshot chorioretinopathy. *Am J Ophthalmol.* 1988;105(2):182-5.
3. Jabs DA, Rosenbaum JT, Foster CS, Holland GN, Jaffe GJ, Louie JS, et al. Guidelines for the use of immunosuppressive drugs in patients with ocular inflammatory disorders: recommendations of an expert panel. *Am J Ophthalmol.* 2000; 130(4):492-513.
4. Ryan SJ (Ed.). *Retina.* vol 2. St. Louis: Mosby; 2001. p. 1702-8
5. Gass JD. Vitiliginous chorioretinitis. *Arch Ophthalmol.* 1981; 99(10):1778-87.
6. Stanga PE, Lim JJ, Hamilton P. Indocyanine green angiography in chorioretinal diseases: indications and interpretation: an evidence-based update. *Ophthalmology.* 2003; 110(1): 15-21; quiz 22-3.
7. Fardeau C, Herbort CP, Kullmann N, Quentel G, LeHoang P. Indocyanine green angiography in birdshot chorioretinopathy. *Ophthalmology.* 1999; 106(10):1928-34.
8. Chang B, Lumbroso L, Rabb MF, et al. Birdshot chorioretinopathy. In: Yannuzzi LA, Flower RW, Slakter JS, editors. *Indocyanine green angiography.* St. Louis: Mosby; 1997. p. 231-8.
9. Velez G, Chan CC, Csaky KG. Fluorescein angiographic findings in primary intraocular lymphoma. *Retina.* 2002; 22(1):37-43.

ENDEREÇO PARA CORRESPONDÊNCIA:

Prof. Raul N. G. Vianna, MD, PhD

Rua João Pessoa, 346/201

R. Visconde de Pirajá, 407 – sala 607 – Jardim Icaraí

CEP 24220-331 – Rio de Janeiro – RJ

Tel./Fax.: 2714-1672

E-mail: raulngvianna@ig.com.br

Retinopatia da prematuridade

Retinopathy of prematurity

João Borges Fortes Filho¹

RESUMO

Este artigo aborda aspectos atuais da Retinopatia da Prematuridade, entidade clínica responsável pela maior quantidade de crianças cegas em todo o mundo nos dias de hoje. Procura chamar a atenção para a importância da triagem na busca da doença em todos os prematuros de muito baixo peso e a necessidade de que a retinopatia seja identificada no momento adequado, quando ainda existe chance para o tratamento que deverá ser feito, preferencialmente, durante o tempo de permanência da criança no Centro de Neonatologia. O exame oftalmológico inicial deve ser realizado sob oftalmoscopia binocular indireta e dilatação das pupilas, entre a 4ª e a 6ª semana de vida, em todos os recém-nascidos com peso igual ou menor do que 1500 gramas e/ou com idade gestacional igual ou inferior a 32 semanas. O acompanhamento das crianças com ou sem retinopatia identificada deverá seguir periodicamente até a normalização da vascularização da retina temporal na Zona III, o que poderá tardar até mais do que os primeiros seis meses de vida e deverá ser mantido pelos dois primeiros anos para a prevenção da ambliopia e do estrabismo e para a correção das altas ametropias relacionadas com a prematuridade. Durante o texto ficam convencionadas as seguintes definições:

- Prematuridade: nascidos com menos de 37 semanas de idade gestacional;
- Prematuridade extrema: nascidos com menos de 28 semanas de idade gestacional;
- Baixo peso: nascidos com menos de 2000 gramas;
- Muito baixo peso: nascidos com menos de 1500 gramas;
- Extremo baixo peso: nascidos com menos de 1000 gramas.

Descritores: Retinopatia da prematuridade/terapia; Cegueira/prevenção & controle; Prevalência; Revisão

¹ Professor de Oftalmologia, Faculdade de Medicina da Universidade Federal do Rio Grande do Sul – UFRGS – Porto Alegre (RS) – Brasil; Doutorando em Oftalmologia, Escola Paulista de Medicina da Universidade Federal de São Paulo – UNIFESP – São Paulo (SP) – Brasil.

Recebido para publicação em: 10/03/06 - Aceito para publicação em 27/04/06

INTRODUÇÃO

A pesar de ter sido descrita há mais de 50 anos, a Retinopatia da Prematuridade (ROP) se tornou uma das maiores causas de cegueira infantil (definida pela OMS como cegueira ocorrendo até os 15 anos de idade) nos países desenvolvidos, em função da maior sobrevivência de recém-nascidos prematuros (RNP) com menor peso de nascimento e com menor idade gestacional (IG).⁽¹⁾

A ROP é uma doença ocular vasoproliferativa secundária à vascularização inadequada da retina que ocorre em RNP de muito baixo peso. Nem todos os prematuros desenvolvem esta enfermidade, pois existem muitos fatores que poderiam desencadear o aparecimento de suas graves complicações. Se não for descoberta e tratada, durante o tempo de permanência das crianças na unidade de terapia intensiva (UTI) neonatal, poderá causar seqüelas visuais importantes ou cegueira total e irreversível. A ROP em sua fase final produz graves complicações como: descolamento da retina, glaucoma, catarata e até atrofia do globo ocular nos dois olhos.

O mapeamento da retina sob oftalmoscopia binocular indireta (OBI), realizado na UTI neonatal de todos os RNP no grupo de risco, é a melhor possibilidade de se detectar e tratar a doença naqueles com chances de desenvolver as complicações finais e irreversíveis da retinopatia.

Aspectos históricos da ROP

A ROP foi descrita inicialmente por Terry em 1942.⁽²⁻³⁾ Este autor descreveu um crescimento anormal de tecido fibroblástico e de vasos sanguíneos atrás do cristalino causando cegueira bilateral em crianças prematuras. Naquele momento, Terry chamou a doença de Fibroplasia Retrolental (FRL). Uma década depois, a FRL era a maior causadora de cegueira entre crianças nos Estados Unidos e em todos os países desenvolvidos. À medida que novos conhecimentos sobre a patogênese da doença foram se acumulando, o termo FRL foi gradualmente abandonado, e esta entidade passou a ser conhecida como Retinopatia da Prematuridade em quase todo o mundo, tendo sido Heath, em 1951, o primeiro autor a chamar esta entidade de Retinopatia da Prematuridade.⁽⁴⁻⁵⁾

Até a introdução da OBI por Schepens nos anos 50, somente as formas mais severas e finais da doença puderam ser reconhecidas, uma vez que as manifestações iniciais da ROP se localizam na retina equatorial e periférica.

O relacionamento da doença com o uso do oxigê-

nio, vital para a sobrevivência dos prematuros, foi evidenciado por Campbell, na Austrália, em 1951, e por Crosse e Evans, na Inglaterra, em 1952.⁽⁶⁻⁷⁾ Estes trabalhos sugerindo que o uso indiscriminado do oxigênio, logo após o nascimento, estava relacionado com o aparecimento da ROP, produziram um efeito imediato em todo o mundo e, entre 1951 e 1960, uma grande restrição ao uso do oxigênio pós-natal levou à falsa impressão de que a ROP estivesse sob controle, mas ocorreu, também, uma maior mortalidade ou um aumento das comorbidades entre os RNP sobreviventes, tendo Cross estimado que, para cada caso de cegueira pela ROP que foi prevenido, ocorreram 16 casos de óbito de prematuros nos Estados Unidos.⁽⁸⁾ O período transcorrido entre a identificação de uma doença que levava prematuros sobreviventes à cegueira total e o início dos anos 60, ficou conhecido como a “primeira epidemia da ROP”.⁽⁹⁾

Na década entre 1960 e 1970, ocorreu uma maior liberação ao uso do oxigênio nas incubadoras e novamente apareceram muitos casos da doença, coincidindo com um aumento importante na sobrevivência de prematuros. Este período, que ficou conhecido como “a segunda epidemia da ROP”, proporcionou um melhor entendimento sobre a fisiopatogenia do aparecimento da doença pelo uso cada vez maior da OBI que permitiu a identificação da doença antes do desfecho final.

Recentemente, em função da melhora na qualidade assistencial, do grande desenvolvimento tecnológico da Neonatologia e em decorrência do maior número de partos múltiplos pelas fertilizações assistidas, houve um aumento da sobrevivência de RNP extremos de 8% para cerca de 35%. Assim, a partir dos anos 80 até o momento atual, o mundo vive a chamada “terceira epidemia da ROP”, com esta entidade sendo considerada a maior causadora de cegueira infantil em todos os países em desenvolvimento.^(1,10-12)

Patogênese e fatores de risco para o surgimento da doença

Durante o processo de formação embrionária do olho, a vascularização da retina nasal se completa ao redor da 32ª semana de IG, enquanto a retina temporal completaria sua vasculogênese ao redor da 40ª semana, ou logo após o nascimento a termo.⁽⁹⁾

A ROP está relacionada com o VEGF (fator de crescimento do endotélio vascular) e a fatores não regulados pelo oxigênio (fator de crescimento *insulina-like*/IGF-I), que, quando em níveis baixos, inibem a vascularização na retina e, quando em excesso, estimulam uma neovascularização patológica na retina.⁽¹³⁾

Após o nascimento, o oxigênio suplementar a que

o RNP é submetido leva a uma situação de hiperóxia que causa vasoconstrição e obliteração vascular. Esta situação gera isquemia periférica na retina e leva à interrupção definitiva da formação vascular. A hiperóxia, se mantida por um maior período de tempo, causará superprodução do fator VEGF que estimulará a neovascularização indesejada da retina com o surgimento das demais complicações finais da doença.⁽¹⁴⁾

Muitas diferentes causas foram propostas para explicar o aparecimento da doença em prematuros: infecção viral ou bacteriana primária ou transmitida pela mãe ao RNP, deficiências de Vitamina E, ferro ou hormonais, anoxia, anemia, exposição à luz e hipercapnéia, entre muitas outras de menor importância histórica.⁽¹⁵⁾

Inúmeros fatores de risco para o surgimento da ROP foram estudados ao longo dos últimos 50 anos. Entre eles a imaturidade, o baixo peso ao nascer, o uso de esteróides e beta-bloqueadores pela mãe no período pré-natal, a deficiência de Vitamina E, a exposição à luz intensa nos berçários, o uso de corticóides, indometacina e surfactantes, a situação de gemelaridade, a necessidade de tratamento do ducto arterioso, a presença de hemorragia intracraniana, as variações da oxigenioterapia, as apnéias recorrentes, as transfusões sanguíneas, a imunossupressão, a presença concomitante de infecções associadas e o uso de antibióticos. Existe extensa literatura científica sobre cada um dos fatores de risco acima mencionados, mas existe também, muita dificuldade em se estabelecer uma precisa relação de causa/efeito entre a maioria destes fatores em função da débil condição física dos RNP cujos parâmetros clínicos variam sem muita previsão a cada minuto de vida, tornando-se muito difícil a análise de todos estes dados de um modo fidedigno e conclusivo.

Entre os vários fatores de risco possíveis de serem identificados, a prematuridade extrema, a oxigenioterapia em alta concentração por longo período e a debilitação do estado físico geral da criança são os mais considerados no surgimento da ROP.⁽¹⁶⁻¹⁷⁾

De um modo em geral é útil considerar o risco de ocorrer ROP em um RNP extremo ou de muito baixo peso de acordo com a seguinte fórmula:

imaturidade (sempre) + oxigenioterapia (sempre ou quase sempre) + alterações sistêmicas ou oculares /fatores de risco (algumas vezes) = ROP

Classificação e estadiamentos da ROP

Em 1984, vinte e três oftalmologistas de onze diferentes países publicaram o trabalho que se tornou conhecido como a **Classificação Internacional da ROP**⁽¹⁸⁻¹⁹⁾

que localizava a doença em um mapa da retina, dividido em três zonas diferentes, e descrevia sua extensão pelos meridianos envolvidos contados em horas do relógio. As alterações retinianas foram inicialmente divididas em quatro estadiamentos evolutivos e foi estabelecido o conceito de Doença *plus*.

Mapa para a localização da doença nas zonas de envolvimento do fundo de olho

O mapa, criado em 1984, era composto de dois círculos concêntricos tendo a papila óptica como centro. Um terceiro círculo, de forma semilunar, era localizado no setor temporal. O conjunto dos círculos limitava três zonas diferentes do fundo de olho (FO). Cada uma destas zonas estava centrada na papila óptica, ao contrário do habitualmente utilizado em oftalmologia, que centraliza sempre o FO na região macular. Estes três círculos delimitavam as chamadas zonas de envolvimento da doença:

- **Zona I (zona do pólo posterior):** centralizada a partir da papila, atingia seu limite a uma distância equivalente a duas vezes a distância papila/mácula em todas as direções.

- **Zona II (zona equatorial):** atingia seu limite tangenciando a ora serrata no lado nasal e uma extensão equivalente à zona equatorial no setor temporal.

- **Zona III (zona periférica temporal):** é a área de forma semilunar situada externamente à Zona II no setor temporal. Esta é a zona em que mais tardiamente se completa a vascularização da retina nos prematuros sendo, portanto, a zona mais freqüentemente envolvida na ROP⁽²⁰⁾ (Figura 1).

Estadiamento da Doença: As alterações retinianas foram, inicialmente, divididas em quatro estadiamentos evolutivos:

- **Estadiamento 1:** isquemia periférica da retina e presença de linha de demarcação entre a retina vascularizada e a retina isquêmica.

- **Estadiamento 2:** presença de uma crista elevada por sobre a região periférica da retina.

- **Estadiamento 3:** presença de proliferação fibrovascular retiniana ou extra-retiniana por sobre as áreas das cristas elevadas.

- **Estadiamento 4:** início de descolamento tracional parcial periférico ou central da retina.

Extensão da doença: Ficou convenção que a extensão da doença seria mencionada em horas do relógio, a saber: quando se olha o mapa do FO, o meridiano das 3 horas está localizado no lado nasal do olho direito e no lado temporal do olho esquerdo.

Conceito de Doença *plus*: Diz-se que um RNP apre-

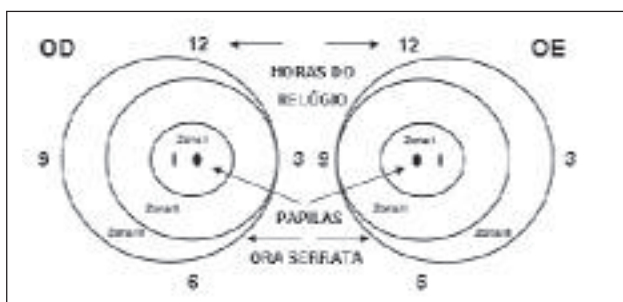


Figura 1: Mapa para a localização da doença nas zonas de envolvimento do fundo de olho

senta Doença *plus* quando se identifica no FO importante dilatação e tortuosidade dos vasos retinianos venosos ou arteriais desde a periferia até o pólo posterior. Poderá haver, neste momento, turvação discreta no vítreo, alterações vasculares na íris e dificuldade em se conseguir uma boa dilatação das pupilas. O significado clínico destes achados é o de ROP em progressão com risco aumentado para a perda visual no RNP afetado^(20,21).

Em 1987, novamente se reuniu o Comitê Internacional da ROP⁽²²⁾ para estudar o desenvolvimento do descolamento da retina na doença e publicou uma revisão da classificação anterior que dividiu o estadiamento 4 em dois subgrupos (A e B) e criou o estadiamento 5 para os casos finais da fase aguda da doença:

- **Estadiamento 4 A:** presença de descolamento parcial da retina que não afeta a região macular.
- **Estadiamento 4 B:** presença de descolamento parcial da retina que afeta a região macular.
- **Estadiamento 5:** presença de descolamento total da retina complicado por proliferação de tecido fibroso ou retrolental.

A Classificação Internacional da ROP, de 1984/1987, se tornou de muita utilidade na prática clínica e manteve-se inalterada até 2005, quando novas modificações foram incluídas em função de um maior conhecimento sobre a doença.⁽²³⁾ Foram introduzidos os conceitos de **doença agressiva posterior**, observada em prematuridade extrema (*rush disease* ou *posterior ROP*), o conceito de um nível intermediário da Doença *plus* (*pre-plus disease*) além de uma modalidade de se estimar facilmente a extensão da Zona I. O quadro 1 mostra a classificação completa da ROP e como deverá ser utilizada na prática diária a partir das recentes modificações introduzidas.

Exame dos prematuros em um centro de neonatologia

Qual o melhor momento para que o RNP de muito baixo peso ou extremos sejam examinados nos programas de triagem? Sabe-se hoje que a ROP não se

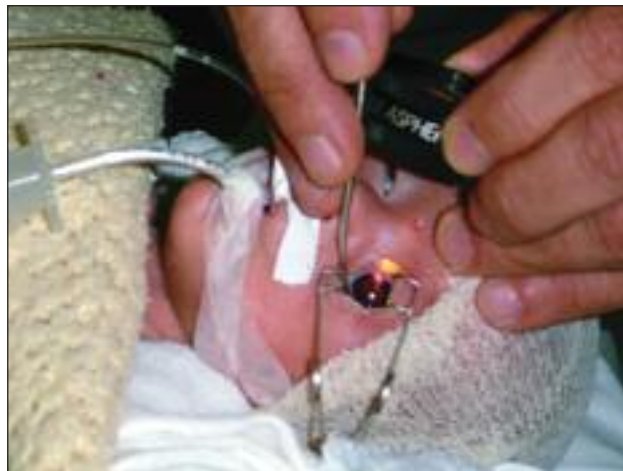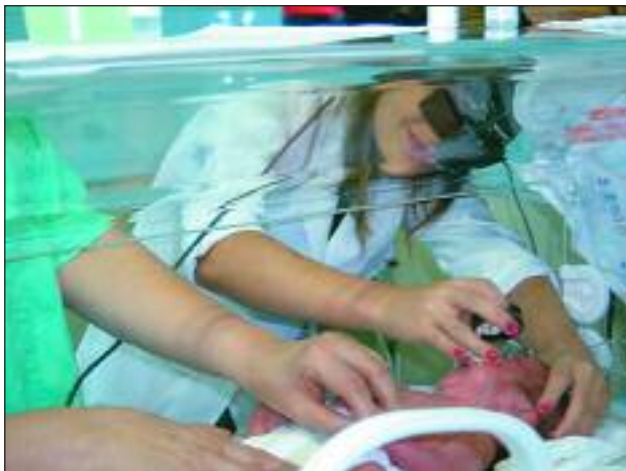desenvolve antes de decorridas várias semanas desde o nascimento. Muitos programas de triagem utilizam o critério da idade cronológica (semanas desde o nascimento) enquanto outros, utilizam o critério de idade pós-concepção (semanas decorridas desde a concepção). Outros programas preconizam ainda a associação de ambos os critérios.⁽²⁴⁾

Na Inglaterra, desde 1996, o *Royal College of Ophthalmologists* e a *British Association of Perinatal Medicine* determinaram que todos os RNP com menos de 1500 gramas e/ou com IG ao nascimento igual ou inferior a 31 semanas sejam submetidos aos programas de triagem para a ROP, independente de sua condição clínica. Este protocolo foi baseado no princípio de que o início da ROP e sua progressão são determinados pela idade pós-concepção e que o estadiamento de ROP 3, doença limiar, ocorrerá na 37ª semana após a última menstruação. Os exames começariam, portanto, na 6ª semana após o nascimento, continuando periodicamente até que seja confirmada a vascularização adequada da retina na Zona III^(16,25).

Nos Estados Unidos, os parâmetros das triagens foram definidos pela *American Academy of Ophthalmology* e pela *American Academy of Pediatrics*, a partir de 2001, incluindo nos programas todos os RNP com peso igual ou menor do que 1500 gramas e/ou IG igual ou menor do que 28 semanas ou qualquer outra criança considerada de alto risco pelo neonatologista atendente. Os exames são iniciados entre a 4ª e a 6ª semana de vida ou entre a 31ª e a 33ª semana de IG⁽²⁶⁻²⁷⁾.

Em 2002, se reuniu no Rio de Janeiro, um grupo de oftalmologistas, pediatras e neonatologistas, apoiados pelo Conselho Brasileiro de Oftalmologia, Sociedade Brasileira de Pediatria e Sociedade Brasileira de Oftalmologia Pediátrica. Este encontro, conhecido como o 1º Workshop ROP RJ 2002, teve como objetivos estudar a problemática da doença no Brasil, estabelecer critérios para um programa eficiente de triagem neonatal e a diminuição do número de casos de cegueira pela ROP no país. Ficou estabelecido que as triagens para a detecção da ROP seriam realizadas em todos os RNP com 1500 gramas ou menos e/ou com IG igual ou menor do que 32 semanas ao nascimento, com o exame inicial realizado entre a 4ª e a 6ª semana de vida, sob OBI e dilatação das pupilas.⁽²⁸⁾

É importante relatar que o exame de FO em RNP extremos, realizado antes das seis semanas de vida, é tecnicamente mais difícil de ser feito, especialmente se o examinador não possuir uma maior experiência neste trabalho. A saúde muito precária dos pacientes, em muitas ocasiões recebendo oxigênio ainda entubados ou em



Figuras 2A e B: Exame dos prematuros na própria incubadora ou ainda entubados em um centro de neonatologia

máscaras e campânulas, com sinais vitais instáveis, sujeitos aos pára-efeitos dos colírios midriáticos utilizados e ao manuseio pelo oftalmologista no intuito de abrir as pálpebras, são dificuldades a serem superadas durante as avaliações (Figuras 2A e 2B).

RNP extremos, quando examinados muito precocemente (antes de seis semanas de vida), não apresentam boa visibilidade do FO por opacificação parcial dos meios ou pela presença de vascularização na córnea, no cristalino ou mesmo no corpo vítreo. A fenda palpebral é ainda muito pequena, dificultando o uso dos blefarostatos e dos indentadores esclerais mesmo os especialmente desenvolvidos para uso em prematuros (Figuras 3 e 4).

Cuidados gerais e possíveis complicações do exame de FO: RNP estão sempre em condições de saúde muito crítica, mas mesmo assim, devem ser examinados periodicamente para a identificação da doença e diminuição dos riscos da progressão natural da ROP. São crianças que sofrem considerável *stress* e debilitação física quando submetidas a estímulos que causem dor. Por possuírem reflexo óculo-cardíaco bem desenvolvido e grande instabilidade cardio-respiratória, podem responder ao exame oftalmológico com episódios de apnéia e bradicardia.

O *stress* de um manuseio exagerado para a OBI sob midríase, especialmente com o uso do blefarostato, causa uma debilitação momentânea na capacidade respiratória da criança, assim a presença de pessoal da enfermagem junto à incubadora, durante todo o tempo do exame, é importante para controlar e manter a via aérea livre, monitorar os sinais vitais e o comportamento da criança a fim de evitar apnéias ou outra situação que possa colocar em risco a vida do RNP, especialmente nos prematuros extremos. O oftalmologista deve estar



Figura 3: Blefarostato especialmente desenvolvido pela casa Storz® para uso em prematuros

atento tanto ao exame do FO, quanto ao comportamento da criança examinada, devendo estar, preferencialmente, acompanhado por pessoal da equipe de neonatologia para um atendimento em caso de qualquer emergência ou de parada respiratória, e tentando que o exame seja rápido e pouco traumático^(4,29).

Qual a melhor associação de colírios para os exames? Os colírios midriáticos utilizados rotineiramente nos exames não são isentos de pára-efeitos e podem gerar complicações cardio-respiratórias, especialmente nos RNP extremos⁽³⁰⁾. Num estudo com 110 RNP em programa de triagem para a ROP, Laws, em 1996, demonstrou que a pressão sanguínea diastólica elevou-se em média 6 mmHg após a instilação de colírios midriáticos. Durante o exame do FO, as pressões diastólica e sistólica ainda se elevaram em média ao redor de 4 mmHg, estando esta última ocorrência possivelmente relaciona-



Figura 4: Indentador escleral para uso nos exames de triagem e nos tratamentos de prematuros pelo laser

da ao *stress* do manuseio durante o exame⁽³¹⁾.

A melhor combinação e as concentrações mais adequadas de colírios têm sido estudadas na literatura científica internacional. As associações de Ciclopentolato 0,5%/Tropicamida 0,5% e a de Fenilefrina 2,5%/Tropicamida 0,5% são as mais utilizadas em todo o mundo. A associação de Ciclopentolato 0,5%/Tropicamida 0,5% pode causar aumento da pressão sangüínea e da freqüência respiratória entre 7 a 10 minutos da instilação das gotas no saco conjuntival. A associação de Fenilefrina 2,5%/Tropicamida 0,5% mostrou, em trabalho prospectivo e randomizado, um melhor efeito midriático, sem os efeitos adversos sobre a freqüência cardíaca e pressão arterial.⁽³²⁾

A preferência pessoal do autor deste artigo de revisão é a associação de Fenilefrina 2,5%/Tropicamida 0,5% disponibilizada manufaturada pela Ophthalmos Farmácia Oftalmológica®, com instilação de 1 ou 2 gotas em cada olho do RNP, mantendo-se as pálpebras abertas durante um tempo ao redor de 10 a 12 segundos para permitir uma maior absorção das drogas. O exame de FO poderá ser feito com ótima midríase entre 15 a 20 minutos desta única instilação.

Prevalência da rop entre RNP de muito baixo peso e extremos

O estudo multicêntrico de crioterapia para a ROP (*Cryo-ROP*), realizado nos *USA* entre 1986 e 1987, avaliou 4099 crianças nascidas com menos de 1251 gramas para monitorar a incidência e a evolução da doença. Este grande estudo determinou a prevalência da ROP em 81,6% das crianças nascidas com menos de 1000 gramas.⁽³³⁾

Nos anos mais recentes, a prevalência mundial da doença está calculada entre 25 a 30% para a ROP em qualquer dos estadiamentos evolutivos, enquanto os casos que necessitam de tratamento (estadiamento ROP

3, doença limiar) ocorrem entre 5 a 10% dos RNP de muito baixo peso.^(1,10)

Larsson e Holmström publicaram o aparecimento da ROP em 25,5% das 392 crianças estudadas em Estocolmo, na Suécia, em 2002 (100/392). Este estudo mostrou o aparecimento de ROP 1 em 5,6% (22/392), ROP 2 em 7,7% (30/392), ROP 3 em 11,7% (46/392) e ROP 4 em 0,5% (2/392) dos pacientes avaliados prospectivamente entre 1998 e 2000⁽³⁴⁾. Ainda na Europa, foi publicado em 2002, um estudo retrospectivo sobre 194 RNP com menos de 1500 gramas ou com menos de 32 semanas de IG no período entre 1992 e 2000. Nesta população ocorreram estadiamentos de ROP 1 e 2 em 26,28% (51/194) sendo que apenas 2,5% dos examinados (5/194) necessitaram de tratamento pela criopexia.⁽³⁵⁾

Na França, o estudo de Conrath et al., publicado em 2004, envolvendo 502 RNP abaixo de 1500 gramas e abaixo de 32 semanas de IG, entre 1997 e 1999, demonstrou que apenas 46 dos 502 RNP desenvolveram ROP em qualquer estadiamento evolutivo. Os resultados parciais quanto aos estadiamentos da ROP foram: 32 RNP desenvolveram a doença em estadiamento de ROP 1 (32/502 - 6,37%), 11 atingiram estadiamento de ROP 2 (11/502 - 2,19%) e apenas 3 pacientes atingiram a doença em estadiamento tratável de ROP 3 (3/502 - 0,60%)⁽³⁶⁾. Este estudo, nitidamente, diferiu dos demais estudos pesquisados em relação à prevalência da retinopatia.

No *John Dempsey Hospital* da *University of Connecticut School of Medicine USA*, entre 1989 e 1997, foram avaliados retrospectivamente os dados de 950 RNP, tendo sido obtido o percentual de 21,3% de ROP (202/950), considerando-se todos os estadiamentos, e apenas 4,6% (44/950) das crianças examinadas atingiram ROP 3 ou mais. Este mesmo estudo determinou que nenhuma das crianças nascidas com mais de 1000 gramas

ou com mais de 28 semanas de IG desenvolveu estadiamentos de ROP que necessitassem intervenção pelo laser ou por cirurgia⁽³⁷⁾.

Ainda nos Estados Unidos, foi publicado em 2004, um grande estudo da incidência da ROP no estado de New York durante o período entre 1996 até 2000. No grupo de risco para a ROP foram identificados 10596 RNP. Um total de 2152 RNP deste grupo desenvolveu ROP em qualquer estadiamento (2152/10596 - 20,35%). Apenas 9,5% dos RNP atingiram estadiamento de ROP 3, doença limiar e foram tratados por fotocoagulação a laser (218/2284 - 9,5%). Este foi o maior estudo em número de pacientes cujos dados foram analisados para ROP em todo o mundo.⁽³⁸⁾

No Brasil, o estudo de Graziano et al., publicado em 1997, analisou prospectivamente os dados de 102 RNP nascidos com menos de 1500 gramas, no período de 24 meses entre janeiro de 1992 e dezembro de 1993, tendo sido detectado um percentual de 29,09% de ROP incluindo todos os estadiamentos e já chamavam a atenção para uma prevalência muito alta da ROP (78,5%) no grupo de pacientes com peso de nascimento menor do que 1000 gramas e para o percentual de 72,73% de retinopatia entre RNP nascidos com menos de 30 semanas de IG. Os autores concluíram que as crianças de menor peso e de menor IG (abaixo de 1000 gramas ou abaixo de 28 semanas) têm risco maior de desenvolver ROP em estadiamentos 3 ou mais.⁽³⁹⁾

A prevalência encontrada por Borges Fortes e cols. em 195 RNP de muito baixo peso em estudo prospectivo, realizado no Hospital de Clínicas de Porto Alegre (HCPA), no período entre 2002 e 2005, foi de 28,51% (55/195) com os seguintes percentuais por estadiamentos: ROP 1 (25/195 - 12,82%), ROP 2 (20/195 - 10,26%), ROP 3 (10/195 - 5,13%). Neste grupo não ocorreu nenhum caso de ROP nos estadiamentos de ROP 4 ou 5. Em outros trabalhos junto ao HCPA^(28,40-41) também ficou demonstrada a alta prevalência de ROP em crianças nascidas com 1000 gramas ou menos e com IG menor do que 30 semanas. Houve prevalência de 45,59% de ROP em prematuros nascidos com menos de 1000 gramas e prevalência de 40,27% de ROP em nascidos com menos de 30 semanas de IG, conforme também pôde ser verificado em outros trabalhos na literatura nacional⁽⁴²⁻⁴³⁾, podendo-se inferir uma mesma conclusão do trabalho de Graziano e colaboradores de que a prematuridade extrema é um dos mais importantes fatores de risco hoje conhecido para a ROP e que este grupo especial de RNP necessita de maior cuidado nos programas de triagem por parte dos neonatologistas e dos oftalmologistas para a prevenção da cegueira.⁽³⁹⁾

Tratamento da ROP

A fotocoagulação da retina periférica pelo arco de xenônio e, posteriormente, pelo laser argônio foi o primeiro dos métodos utilizados para o tratamento da ROP. Suas indicações datam dos anos 1968 e 1977 com os trabalhos de Nagata, no Japão⁽⁴⁴⁻⁴⁵⁾. Contudo, naquela época, não havia tecnologia adequada para a utilização deste tipo de tratamento em RNP, o que ocorreu a partir de 1981 com o advento da fotocoagulação por laser, aplicada de forma transpupilar sob OBI, quando este equipamento de custo mais elevado se tornou disponível na maioria dos países em desenvolvimento⁽⁴⁶⁾.

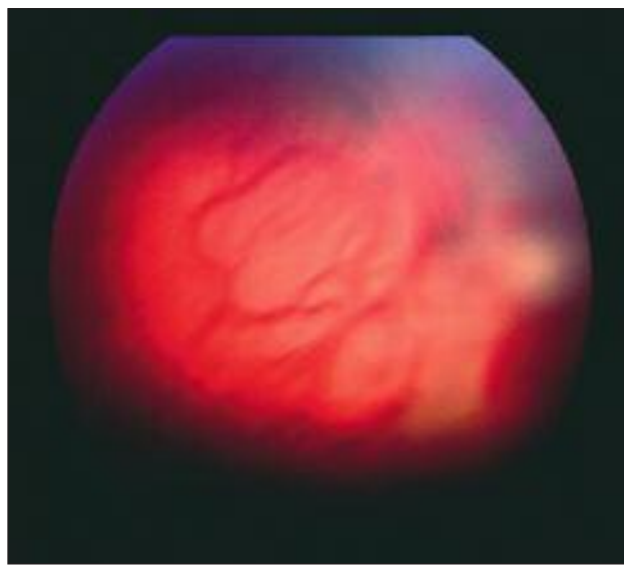
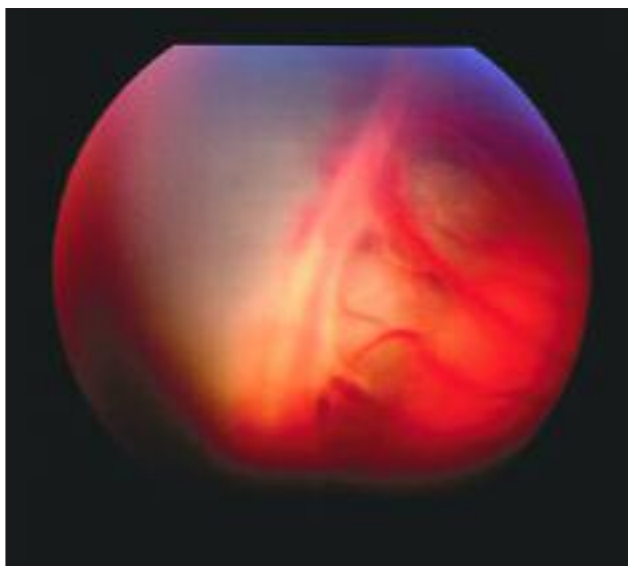
Os programas de prevenção da cegueira pela ROP foram iniciados de modo mais organizado em muitos países, somente a partir dos anos 90, quando o *Cryo-ROP Study* demonstrou os primeiros resultados positivos do tratamento desta doença pela crioterapia, que utilizava equipamento de custo menor e disponível em quase todos os serviços de oftalmologia⁽⁴⁷⁻⁵¹⁾.

A crioterapia da retina periférica, realizada no estadiamento de ROP 3, doença limiar, aplicada na região avascular periférica da retina, previne a progressão da ROP em um número muito significativo de pacientes. Este foi o maior tratamento utilizado a partir dos anos 90 e ainda continua sendo realizado nos dias de hoje quando a unidade neonatal não possui a opção do tratamento pelo laser diodo ou pelo laser argônio. A crioterapia, apesar de eficiente para induzir a regressão da ROP, tanto pela destruição dos fatores angiogênicos na retina periférica quanto pela indução de fatores antiangiogênicos, tem a desvantagem de danificar a esclera, podendo gerar complicações maiores e, modernamente, tem perdido espaço para o laser aplicado sob OBI como método de escolha para o tratamento da ROP⁽⁵²⁻⁵⁵⁾.

Os resultados do moderno tratamento da ROP pela fotocoagulação transpupilar, tanto com o laser de argônio quanto com o laser diodo, são muito bons tendo-se conseguido deter a progressão natural da doença na grande maioria dos RNP tratados, de acordo com dados obtidos na literatura científica recente⁽⁵²⁻⁵⁵⁾.

As complicações do tratamento pela fotocoagulação transpupilar parecem, também, menores ou menos importantes quando se comparam com os resultados do tratamento pela crioterapia. A discussão recente neste assunto parece estar restrita ao uso de maior ou menor quantidade de impactos de laser dirigidos à retina periférica avascular, para que se obtenha um efeito terapêutico adequado e se diminua a necessidade de retratamento, o que pode ocorrer num percentual elevado de casos⁽⁴⁶⁾.

Em trabalhos recentes do autor desta revisão fo-



Figuras 5A e B: Indicação clássica para o tratamento: estadiamento ROP 3, Zona II, doença limiar

ram publicados dados sobre o tratamento de 10 pacientes sobre 195 RNP entre 2002-2005 no HCPA (5,13% de necessidade de tratamento por laser). Todos os 10 RNP tratados evoluíram bem (100% de resultado positivo em estabilização da ROP), sem nenhuma complicação que pudesse ter sido atribuída ao tratamento pelo laser, mas foi necessário retratamento com uma segunda sessão de fotocoagulação em dois pacientes num percentual de 20% de necessidade de tratamento no grupo estudado⁽⁴¹⁾. Também foram publicados pelo autor os dados sobre 11 pacientes tratados entre 1998-2002 em outra unidade neonatal, onde nenhum dos pacientes necessitou de repetição do uso do laser para deter a progressão natural da ROP⁽⁵⁶⁾. O número de impactos de laser aplicados em todos estes pacientes ficou entre 700 a 800 impactos por olho.

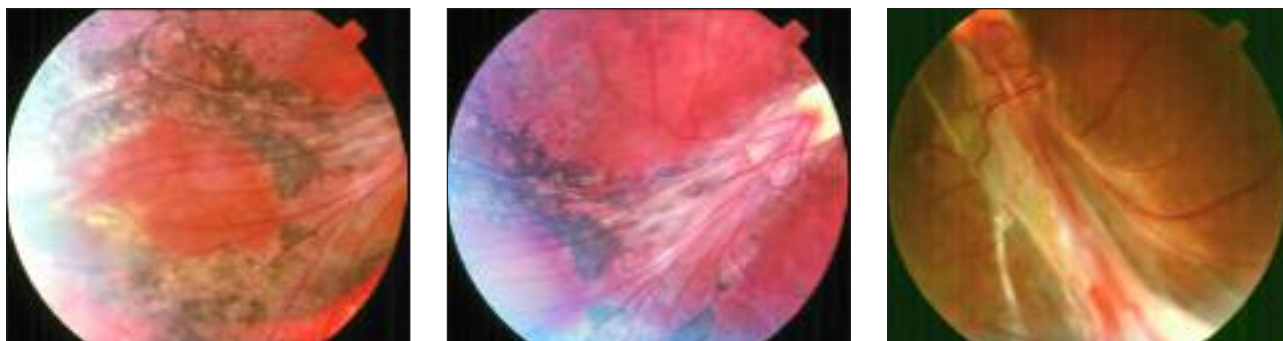
Estudos recentes têm mostrado uma tendência para a realização de um número bem maior de impactos de laser (laser confluyente), ao redor de 1200 impactos por olho, com o objetivo de se conseguir um bom efeito terapêutico, diminuindo a necessidade de retratamentos⁽⁵⁷⁾. Nesta decisão devem ser consideradas as possíveis complicações do laser: risco de edema e queimadura da córnea, lesão da íris, hemorragias na retina, coróide ou no vítreo, neovascularização da coróide, possibilidade de formação de cataratas e de membranas epiretinianas e ainda a fotocoagulação acidental da fóvea.⁽⁵⁸⁾

Uma outra modalidade do uso do laser no tratamento da ROP tem sido descrita: a fotocoagulação pelo diodo laser aplicado de forma transescleral, tanto trans quanto subconjuntivalmente. Os resultados, em casos selecionados, publicados sem grupo controle, foram con-

siderados igualmente satisfatórios e com poucas complicações⁽⁵⁹⁾.

Quando o RNP deverá ser tratado para ROP? O objetivo de um programa de triagem e de atendimento sistemático aos RNP no grupo de risco para o aparecimento da ROP é determinar o momento mais adequado para o tratamento. Nem sempre esta decisão é fácil de ser tomada pela equipe assistente do prematuro na qual se insere o oftalmologista. Classicamente, o tratamento estará indicado quando o RNP atingir estadiamento de ROP 3, doença limiar (doença nas Zonas I ou II, afetando pelo menos 5 horas contíguas ou 8 horas cumulativas, com identificação de proliferação fibroretiniana fora do plano da retina e presença de doença *plus* arterio-venosa, desde a periferia até o pólo posterior)⁽⁴⁷⁻⁵¹⁾ (Figuras 5A e 5B).

Como este momento pode durar poucos dias antes de uma progressão para uma situação de descolamento de retina (estadiamento ROP 4), especialmente quando a doença se estabelece na Zona I, é necessário que o RNP nestas condições seja examinado com mais freqüência e as avaliações do FO repetidas a cada três ou quatro dias no máximo. O neonatologista responsável deverá ser alertado para a possibilidade de um iminente tratamento cirúrgico do RNP sob anestesia. Em muitas ocasiões, especialmente na prematuridade extrema, é necessário postergar a decisão do tratamento até que o RNP tenha melhores condições clínicas para a realização de um procedimento sob anestesia com o menor risco possível para a vida do prematuro. Nestas ocasiões, o posicionamento do oftalmologista monitorando a progressão das alterações no FO até um



Figuras 6A, B e C: Aspectos cicatriciais ou regressivos da ROP, esquerda e central: migração pigmentar periférica e equatorial bloqueando o descolamento periférico da retina; direita: formação de dobra retiniana desde a periferia ao pólo posterior causando tração sobre a região macular (*macular dragg*)

limite máximo de segurança é fundamental perante a equipe médica no preparo para o ato cirúrgico da fotocoagulação.

As indicações para o momento mais adequado de tratamento da ROP começaram a ser revistas nos Estados Unidos a partir de 2003, quando um novo estudo clínico multicêntrico, o *Early Treatment for Retinopathy of Prematurity (ETROP) Randomized Trial*, foi instituído com o objetivo principal de definir se o RNP de alto risco para a ROP tratado num período pré-limiar teria melhor resultado anatômico e funcional do que se fosse tratado apenas quando a doença atingisse o estadiamento clássico de ROP 3, doença limiar. Os trabalhos publicados indicaram um melhor resultado do tratamento ao longo do primeiro ano de vida do RNP com a fotocoagulação ou a crioterapia realizada mais precoce, quando se comparou com o tratamento indicado e realizado no momento clássico. Estes estudos, ainda recentes, deverão induzir a uma indicação para o tratamento mais precoce do RNP, com a doença ainda em fase pré-limiar do tipo 1 ou 2⁽⁶⁰⁻⁶¹⁾ (Quadro 1).

Seguimento dos RNP ao longo dos dois primeiros anos de vida

Ao nascimento, a visão da criança é relativamente baixa, em função da imaturidade cerebral e retiniana. A fixação monocular deverá se completar após os primeiros dois meses de vida com a visão binocular se firmando apenas nos primeiros seis ou oito meses de vida. Estima-se que o desenvolvimento visual se complete entre os três e os quatro anos de idade^(14,62).

Crianças RNP têm mostrado uma maior tendência à formação de estrabismo, ambliopia e altos erros refrativos. Esta situação deverá ser monitorada com atenção pelo oftalmopediatra durante os dois primeiros anos de vida, especialmente naqueles previamente tratados

para a ROP (tanto com o laser quanto pela crioterapia), pois há evidências mostrando maiores complicações tardias no grupo de RNP tratados quando comparados com grupos de RNP não tratados⁽⁶³⁾.

Formas regressivas da ROP

Muitos RNP cuja doença não foi identificada na fase aguda e que não foram tratados no momento adequado poderão mostrar tendência à cicatrização natural da ROP, com involução da fase vasoproliferativa e evolução para uma fase regressiva com formação de tecido fibrótico-cicatricial. Estas crianças são portadoras de deficiência visual severa em função das alterações vítreo-retinianas periféricas ou maculares ou, ainda, por ambliopia e erros refracionais. O diagnóstico da doença regressiva se faz, ainda hoje, de forma muito tardia, quase sempre quando a criança alcança sete ou oito anos de idade. Quando se consegue acompanhar evolutivamente desde o centro de neonatologia estas crianças, se observa que um dos primeiros sinais de estabilização da fase aguda da ROP é a falta de progressão da doença para um estadiamento maior e que o processo de regressão da retinopatia ocorre, na maior parte das vezes, na junção das áreas vascularizadas e não vascularizadas da retina periférica. Com o acompanhamento evolutivo periódico do RNP se percebe que a ROP variou de localização da Zona I para a Zona II ou da Zona II para a Zona III e, quanto mais severa a fase aguda da doença, mais alterações se identificam na retina periférica nos pacientes portadores da fase cicatricial ou regressiva. Estas alterações periféricas são muito variadas, podendo ser observadas desde extensas áreas pigmentadas, descolamento da retina em setores isolados e autobloqueados pelo acúmulo de pigmentos, formação de tecido fibroso com tração sobre a retina (*retinal dragg*) desde a periferia até o pólo posterior (*macular*

Quadro 1
Classificação Internacional da ROP (1984/1987/2005)
Fase ativa da doença

ROP 1	Identificação de linha branca e plana que separa a retina vascular da avascular
ROP 2	Presença de crista elevada
ROP 3	Presença de proliferação fibrovascular a partir da crista saindo do plano da retina. Este estadiamento foi subdividido a partir de 2005 em: ROP 3 LEVE ROP 3 MODERADA ROP 3 GRAVE
ROP 4	Presença de descolamento de retina (DR) subtotal ROP 4 A: DR não afeta a região macular ROP 4 B: DR afeta a região macular
ROP 5	Descolamento total de retina (funil aberto ou fechado)
DOENÇA LIMIAR (indicação clássica para o tratamento, pois se não tratada pode apresentar resultados anatômicos ruins em 50% dos casos)	ROP 3, em zona I ou II, com pelo menos 5 horas de extensão contínuas ou 8 horas intercaladas, na presença de Doença plus (dilatação arteriolar e venodilatação)
DOENÇA PRÉ-LIMIAR TIPO 1 (considerações para indicação de tratamento a partir de 2003)	Qualquer ROP em zona I com plus ROP 3, zona I, sem plus ROP 2 ou 3 em zona II, com plus
DOENÇA PRÉ-LIMIAR TIPO 2 (considerações mais recentes para indicações de tratamento)	ROP 1 ou 2, zona I, sem plus ROP 3, zona 2, sem plus
ROP AGRESSIVA POSTERIOR (<i>Rush Disease</i>) Introduzida na classificação de 2005	Forma muito grave e de rápida progressão da doença.

dragg). A presença de traves, membranas ou trações vítreo-retinianas causam maior ou menor distorção da região macular e das estruturas do pólo posterior contribuindo para uma deficiência visual importante⁽⁶⁴⁾ (Figuras 6A, 6B e 6C).

Diagnóstico diferencial da ROP

Nas fases agudas da doença, o diagnóstico não é difícil de ser feito nos programas de triagem em RNP no grupo de risco. Crianças maiores, nascidas fora do grupo de risco, também podem desenvolver complicações da ROP só que em proporção muito menor. Crianças maio-

res, mas com muitas intercorrências de septicemia e enfraquecimento do estado geral de saúde, também podem desenvolver a retinopatia.

As principais doenças vítreo-retinianas congênicas a serem consideradas no diagnóstico diferencial da ROP são a Síndrome de Norrie, de herança recessiva ligada ao sexo, e a Vítreo-retinopatia Exsudativa Familiar, de herança autossômica dominante. Ambas são anomalias da formação e desenvolvimento da retina e podem mostrar aspectos muito parecidos com as fases de estadiamentos maiores da ROP, mas ocorrem em crianças nascidas a termo^(14,65).

A principal doença adquirida a ser considerada

no diagnóstico diferencial da ROP cicatricial ou regressiva é a Toxocaríase ocular com desorganização vítreo-retiniana, especialmente quando ocorre a formação de traves vítreas e granulomas periféricos. É um diagnóstico diferencial importante a ser considerado, podendo esta situação ser pesquisada pela resposta positiva ao teste de ELISA na toxocaríase.

CONCLUSÃO

O mapeamento rotineiro da retina sob OBI, realizado entre a 4ª e a 6ª semana de vida, na unidade de terapia intensiva neonatal de todos os RNP na faixa de risco, é a melhor possibilidade de controlar a doença naqueles com chances de desenvolver as complicações finais e irreversíveis da perda total da visão por descolamento da retina decorrente da ROP. O tratamento estará indicado quando a doença atingir estádio de ROP 3, doença limiar. Estudos ainda recentes apontam vantagens e melhores resultados para o tratamento mais precoce com a doença ainda em fase pré-limiar. O grupo de maior risco nos dias de hoje e onde se observa a maior prevalência da doença corresponde à prematuridade extrema: RNP com menos de 1000 gramas e/ou menos de 28 semanas de IG. Este grupo específico de crianças deverá merecer uma maior atenção por parte dos oftalmologistas e dos neonatologistas durante os programas de triagem para a adequada prevenção da cegueira pela ROP.

SUMMARY

This article verses about the current concepts of the retinopathy of prematurity (ROP), a potentially avoidable cause of blindness in children in all the developed countries nowadays. The incidence of the disease has increased in recent years, owing to improvement in the survival rate of low birth weight infants. The importance of the screening for ROP in every prematurely born infant of low birth weight is claimed, in order to detect the disease when there is still a chance for treatment. The treatment should be performed preferably when the newborn is still at the Neonatal Unit. The ophthalmologic examination should be performed with indirect ophthalmoscopy and dilated pupils, between the 4th and 6th week of life. It is an important instrument for the detection of ROP and must be done in all very low birth weight infants with 1500g or less especially in those with gestational age under 32 weeks. The follow up must be periodical until the normal vascularization in Zone III is established, which may be

delayed for longer than 6 months of age. The periodical evaluations are recommended up to the age of 2 years, for prevention of ambliopia, strabismus and for correction of high ametropias related to prematurity. The following definitions are standardized through the text:

- *Prematurity: less than 37 weeks of gestational age;*
- *Extreme Prematurity: less than 28 weeks of gestational age;*
- *Low Birth Weight: less than 2000 g;*
- *Very Low Birth Weight: less than 1500 g;*
- *Extreme Low Birth Weight: less than 1000 g.*

Keywords: *Retinopathy of prematurity/therapy; Blindness/prevention & control; Prevalence; Review*

REFERÊNCIAS

1. Gilbert C. Retinopathy of prematurity: epidemiology. *J Comm Eye Health.* 1997;10:22-4.
2. Terry TL. Extreme prematurity and fibroblastic overgrowth of persistent vascular sheath behind each crystalline lens. I - Preliminary report. *Am J Ophthalmol.* 1942;25:203-4.
3. Terry TL. Fibroblastic overgrowth of persistent tunica vasculosa lentis in premature infants. II - Report of cases - clinical aspects. *Arch Ophthalmol.* 1943;29:36-53.
4. Palmer EA, Patz A, Phelps DL, Spencer R. Retinopathy of prematurity. In: Ryan SJ. *Retina.* 2nd ed. St. Louis: Mosby; 1994. p.1473-98.
5. Health P. Pathology of the retinopathy of prematurity, retrolental fibroplasia. *Am J Ophthalmol.* 1951;34:249.
6. Campbell K. Intensive oxygen therapy as a possible cause of retrolental fibroplasia: a clinical approach. *Med J Aust.* 1951;2(2):48-50.
7. Crosse VM, Evans PJ. Prevention of retrolental fibroplasia. *AMA Arch Ophthalmol.* 48(1):83-7.
8. Cross KW. Cost of preventing retrolental fibroplasia. *The Lancet.* 1973;2:954-6.
9. Fielder AR, Quinn GE. Retinopathy of prematurity. In: Taylor D, Hoyt CS, editors. *Pediatric Ophthalmology and Strabismus.* Third Edition ed. Elsevier Saunders; 2005. p. 506-30.
10. Foster A, Gilbert C. Epidemiology of childhood blindness. *Eye.* 1992;6:173-6.
11. Gilbert C. Worldwide causes of childhood blindness. In: Hartnett ME, Trese M, Capone Jr A, Keats JBJ, Steidl SM, editors. *Pediatric retina.* 2005 ed. Philadelphia USA: Lippincott Williams & Wilkins; 2005. p. 315-29.
12. Gilbert C, Rahi J, Eckstein M, O'Sullivan J, Foster A. Retinopathy of prematurity in middle-income countries. *The Lancet* 1997;350:12-4.
13. Hellstrom A, Engstrom E, Hard AL, Albertsson-Wikland K, Carlsson B, Niklasson A. Postnatal serum insulin-like growth factor 1 deficiency is associated with retinopathy of prematurity and other complications of premature birth. *Pediatrics.* 2003;112(5):1016-20.
14. Graziano RM, Leone CR. Problemas oftalmológicos mais frequentes e desenvolvimento visual do pré-termo extremo. *J Pediatr (Rio de J).* 2005;81(1 Supl): S95-S100.
15. Petersen RA, Hunter DG, Mukai S. Retinopathy of Prematurity. In: Albert DM, Jakobiec FA. *Principles and practice of ophthalmology.* Philadelphia: WB Saunders; 1994. p. 2799-812.

16. Fielder AR. Retinopathy of prematurity. *Curr Paediatric*. 1966;6:56-61.
17. Alves M. Análise dos fatores de risco para o desenvolvimento da retinopatia da prematuridade. *Rev Bras Oftalmol*. 1955;54(10):735-49.
18. An international classification of retinopathy of prematurity. The Committee for the Classification of Retinopathy of Prematurity. *Arch Ophthalmol*. 1984;102(8):1130-4.
19. The Committee for the Classification of Retinopathy of Prematurity. An international classification of retinopathy of prematurity. *Pediatrics*. 1984;74(1):127-33.
20. McNamara JA, Tasm WS. Retinopathy of prematurity. *Ophthalmol Clin North Am*. 1990;3(3):413-27.
21. Morse A. Retinopathy of Prematurity. In: Taylor D. *Pediatric ophthalmology*. Boston; Blackwell Scientific Publications; 1990. p. 365-75.
22. An international classification of retinopathy of prematurity. II. The classification of retinal detachment. The international Committee for the Classification of the Late Stages of Retinopathy of Prematurity. *Arch Ophthalmol*. 1987;105(7):906-12.
23. International Committee for the Classification of Retinopathy of Prematurity. The International Classification of Retinopathy of Prematurity revisited. *Arch Ophthalmol*. 2005;123(7):991-9. Review
24. Hutchinson AK, Saunders RA, O'Neil JW, Lovering E, Wilson ME. Timing of initial screening examinations for retinopathy of prematurity. *Arch Ophthalmol*. 1998;116(5):608-12.
25. Retinopathy of prematurity: guidelines for screening and treatment. The report of a Joint Working Party of The Royal College of Ophthalmologists and the British Association of Perinatal Medicine. *Early Hum Dev*. 1996;46(3):239-58.
26. Hutcherson KA. Retinopathy of prematurity. *Curr Opin Ophthalmol*. 2003;14(5):286-90. Review
27. American Academy of Pediatrics. Section on Ophthalmology. Screening examination of premature infants for retinopathy of prematurity. *Pediatrics*. 2001;108(3):809-11.
28. Lermann VL, Fortes Filho JB, Procianoy RS. The prevalence of retinopathy of prematurity in very low birth weight newborn infants. *J Pediatr (Rio de J)*. 2006;82(1):27-32.
29. Rush R, Rush S, Nicolau J, Chapman K, Naqvi M. Systemic manifestations in response to mydriasis and physical examination during screening for retinopathy of prematurity. *Retina*. 2004;24(2):242-5.
30. Aguirre Rodriguez FJ, Bonillo Perales A, Diez-Delgado Rubio J, Gonzales-Ripoll Garzón M, Arcos Martínez J, Lopez Munõz J. Paro cardiorrespiratorio relacionado con examen oftalmológico en prematuros. *An Pediatric (Barc)*. 2003;58(5):504-5.
31. Laws DE, Morton C, Weindling M, Clark D. Systemic effects of screening for retinopathy of prematurity. *Br J Ophthalmol*. 1996;80(5):425-8.
32. Bolt B, Benz B, Koerner F, Bo. A mydriatic eye-drop combination without systemic effects for premature infants: a prospective double-blind study. *J Pediatr Ophthalmol Strabismus*. 1992;29(3):157-62.
33. Palmer EA, Flynn JT, Hardy RJ, Phelps DL, Phillips CL, Schaffer DB, Tung B. Incidence and early course of retinopathy of prematurity. The Cryotherapy for Retinopathy of Prematurity Cooperative Group. *Ophthalmology*. 1991;98(11):1628-40.
34. Larsson E, Holmström G. Screening for retinopathy of prematurity: evaluation and modification of guidelines. *Br J Ophthalmol*. 2002;86(12):1399-402.
35. Asproudis IC, Andronikou SK, Hotoura EA, Kalogeropoulos CD, Kitsos GK, Psilas KE. Retinopathy of prematurity and other ocular problems in premature infants weighing less than 1500 g at birth. *Eur J Ophthalmol*. 2002;12(6):506-11.
36. Conrath JG, Hadjadj EJ, Forzano O, Denis D, Millet V, Lacroze V, Ridings B. Screening for retinopathy of prematurity: results of a retrospective 3-year study of 502 infants. *J Pediatr Ophthalmol Strabismus*. 2004;41(1):31-4.
37. Hussain N, Clive J, Bhandari V. Current incidence of retinopathy of prematurity, 1989-1997. *Pediatrics*. 1999;104(3):26.
38. Chiang MF, Arons RR, Flynn JT, Starren JB. Incidence of retinopathy of prematurity from 1996 to 2000: analysis of a comprehensive New York state patient database. *Ophthalmology*. 2004;111(7):1317-25.
39. Graziano RM, Leone CR, Cunha SL, Pinheiro AC. Prevalência da retinopatia da prematuridade em recém-nascidos de muito baixo peso. *J Pediatr (Rio de J)*. 1997;73(6):377-82.
40. Fortes Filho JB, Lermann VL, Costa MC, Procianoy R. Prevalência da retinopatia da prematuridade no Centro de Neonatologia do Hospital de Clínicas de Porto Alegre [abstract]. *Arq Bras Oftalmol*. 2004;67(4 Supl):19.
41. Fortes Filho JB, Procianoy L, Innocente C. Prevalência e tratamento da Retinopatia da Prematuridade pela fotocoagulação com diodo-laser no Centro de Neonatologia do Hospital de Clínicas de Porto Alegre [abstract]. *Arq Bras Oftalmol*. 2005;68(4 Supl):25.
42. Soranz JF, Horita RAI, Resende AA, Berton ADR, Cerdeira DB. Retinopatia da prematuridade - Estudo de 273 prematuros atendidos pelo Serviço de Oftalmologia da PUC-SP (Sorocaba) [abstract]. *Arq Bras Oftalmol*. 1999;62(4 Supl):434.
43. Liarth JCS, Gonçalves JOR, Gonçalves EA, Meneses ES, Aguiar AM. Retinopatia da prematuridade: estudo epidemiológico de 348 pacientes. *Arq Bras Oftalmol*. 1999;62(4):451.
44. Nagata M. Therapeutic possibility in retrolental fibroplasia in the premature infant with light coagulation. *Ganka*. 1968;10(10):719-27. Japanese
45. Nagata M. Treatment of acute proliferative retrolental fibroplasia with xenon-arc photocoagulation: its indications and limitations. *Jpn J Ophthalmol*. 1977;21:436-59.
46. Hunter DG, Repka MX. Diode laser photocoagulation for threshold retinopathy of prematurity. A randomized study. *Ophthalmology*. 1993;100(2):238-44.
47. Multicenter trial of cryotherapy for retinopathy of prematurity. Preliminary results. Cryotherapy for Retinopathy of Prematurity Cooperative Group. *Arch Ophthalmol*. 1988;106(4):471-9.
48. Multicenter trial of cryotherapy for retinopathy of prematurity. Three-month outcome. Cryotherapy for Retinopathy of Prematurity Cooperative Group. *Arch Ophthalmol*. 1990;108(2):195-204.
49. Multicenter trial of cryotherapy for retinopathy of prematurity. One year outcome-structure and function. Cryotherapy for Retinopathy of Prematurity Cooperative Group. *Arch Ophthalmol*. 1990;108(10):1408-16.
50. Multicenter trial of cryotherapy for retinopathy of prematurity. 3½-year outcome-structure and function. Cryotherapy for Retinopathy of Prematurity Cooperative Group. *Arch Ophthalmol*. 1993;111(3):339-44.

51. Multicenter trial of cryotherapy for retinopathy of prematurity. Snellen visual acuity and structural outcome at 51/2 years after randomization. Cryotherapy for Retinopathy of Prematurity Cooperative Group. Arch Ophthalmol. 1996;114(4):417-24.
52. Moraes NSB. Fotocoagulação com laser na retinopatia da prematuridade. Rev Soc Bras Retina e Vítreo. 2003;6:12.
53. Moraes NSB, Farah ME, Bonomo PP, Almeida MFB. Laser de diodo versus crioterapia no tratamento da retinopatia da prematuridade: estudo comparativo. Arq Bras Oftalmol. 1997;60(6):635-8.
54. Liarth JCS, Gonçalves JOR, Gonçalves EA, Meneses ES, Soares FM. Laser de diodo no tratamento da retinopatia da prematuridade. Arq Bras Oftalmol. 2001;64(5):411-3.
55. Gonçalves JOR, Ávila M. Retinopatia da Prematuridade. In: Abujamra S, Ávila M, Barsante C, Farah ME, Gonçalves JOR, Lavinsky J, et al. Retina e vítreo: clínica e cirurgia. São Paulo: Roca; 2000. p. 991-9.
56. Fortes Filho JB. Prevenção da cegueira por retinopatia da prematuridade em hospital da rede privada em Porto Alegre. Rev Bras Oftalmol. 2004;63(2):124-8.
57. Rezaei KA, Elliott D, Ferrone PJ, Kim RW. Near confluent laser photocoagulation for the treatment of threshold retinopathy of prematurity. Arch Ophthalmol. 2005;123(5):621-6.
58. McNamara JA. Laser treatment for retinopathy of prematurity. Curr Opin Ophthalmol. 1993;4(3):76-80. Review
59. Séssimo DB, Martins E, Moraes NSB. Treatment of Retinopathy of Prematurity: transscleral vs transpupillary diode laser [texto na internet]. In: Research Days 1999 Abstract Form. São Paulo: Vision Institute, Department of Ophthalmology Universidade Federal de São Paulo. 1999. [citado 2005 Nov 14]. Disponível em <http://www.ofthalmo.epm.br/pagina/autores/22.htm>. [publicado 3/11/2005]
60. Early Treatment for Retinopathy of Prematurity Cooperative Group. Revised indications for the treatment of retinopathy of prematurity. results of the early treatment for retinopathy of prematurity randomized trial. Arch Ophthalmol. 2003;121(12):1684-94.
61. Good WV, et al. Final results of the Early Treatment for Retinopathy of Prematurity (ETROP) randomized trial. Trans Am Ophthalmol Soc. 2004;102:233-50.
62. Graziano RM. Exame oftalmológico do recém-nascido no berçário: uma rotina necessária. J Pediatr (Rio de J). 2002;78(3):187-8.
63. Ng E, Connolly B, McNamara J, Regillo C, Vander J, Tasman W. A comparison of laser photocoagulation with cryotherapy for threshold retinopathy of prematurity at 10 years. Part 1. Visual function and structural outcome. Ophthalmology. 2002;109(5):928-34.
64. Fortes Filho JB, Innocente C, Scocco CA. Cicatricial aspects of natural evolution of the Retinopathy of Prematurity. World Ophthalmology Congress.SP Brazil 2006.
65. Hutcheson KA, Paluru P, Bernstein S, Koh J, Rappaport E, Leach R, et al. Norrie disease gene sequence variants in an ethnically diverse population with retinopathy of prematurity. Mol Vis. 2005;11(Jul 14):501-8.

Agradecimentos

Ao **Prof. Dr. Pedro Paulo de Oliveira Bonomo**, professor adjunto e orientador da Pós-Graduação em Oftalmologia da Escola Paulista de Medicina da Universidade Federal de São Paulo – UNIFESP e ao **Prof. Dr. Renato S. Procianny**, professor titular de Neonatologia da Faculdade de Medicina da Universidade Federal do Rio Grande do Sul – UFRGS, doutor em Pediatria e Neonatologia e chefe do serviço de Neonatologia do HCPA da UFRGS, pela revisão final deste artigo.

ENDEREÇO PARA CORRESPONDÊNCIA:

Dr. João Borges Fortes Filho
 Serviço de Oftalmologia do Hospital de Clínicas de
 Porto Alegre
 Rua Ramiro Barcelos, 2350
 CEP 90035-003 - Porto Alegre - RS
 E-mail: jbfortes@cursohbo.com.br

ERRATA

No trabalho “Tratamento do retinoblastoma” publicado na RBO edição de janeiro/ fevereiro de 2006 a figura 2 foi publicada sem legenda e a figura 3 não foi publicada. Estamos neste número corrigindo o erro ocorrido e solicitamos nossas desculpas.

Unilateral		Bilateral
<ul style="list-style-type: none"> • Multifocal • Menor de 12 meses • História familiar • Até RE IV, com possibilidade de bom seguimento 	<ul style="list-style-type: none"> • REV • Incapacidade de acompanhamento • Hifema • Buftalmo/glaucoma • Atrofia • Comprometimento de CA • Celulite orbitária 	<p>QT + TTO Local sempre*</p> <p>* exceto se apresentar bilateralmente um ou a associação de: Buftalmo, envolvimento de CA, hifema, hemorragia vítrea, atrofia</p>
QT + TTO Local	Enucleação	

RE – Classificação de Reese-Ellsworth; QT – quimioterapia; TTO – tratamento; CA – câmara anterior

Figura 2: Esquema para seleção do tratamento em retinoblastoma




Figura 3: Modelo de ficha utilizado pelos autores

Instruções aos autores

A Revista Brasileira de Oftalmologia (Rev Bras Oftalmol.) - ISSN 0034-7280, publicação científica da Sociedade Brasileira de Oftalmologia, se propõe a divulgar artigos que contribuam para o aperfeiçoamento e o desenvolvimento da prática, da pesquisa e do ensino da Oftalmologia e de especialidades afins. Todos os manuscritos, após aprovação pelos Editores, serão avaliados por dois ou três revisores qualificados (peer review), sendo o anonimato garantido em todo o processo de julgamento. Os comentários dos revisores serão devolvidos aos autores para modificações no texto ou justificativa de sua conservação. Somente após aprovações finais dos revisores e editores, os manuscritos serão encaminhados para publicação. O manuscrito aceito para publicação passará a ser propriedade da Revista e não poderá ser editado, total ou parcialmente, por qualquer outro meio de divulgação, sem a prévia autorização por escrito emitida pelo Editor Chefe. Os artigos que não apresentarem mérito, que contenham erros significativos de metodologia, ou não se enquadrarem na política editorial da revista, serão rejeitados não cabendo recurso.

Os artigos publicados na Revista Brasileira de Oftalmologia seguem os requisitos uniformes proposto pelo Comitê Internacional de Editores de Revistas Médicas, atualizado em outubro de 2004, e disponível no endereço eletrônico <http://www.icmje.org>

Apresentação e submissão dos manuscritos

O artigo enviado deverá ser acompanhado de carta assinada por todos os autores, autorizando sua publicação, declarando que o mesmo é inédito e que não foi, ou está sendo submetido à publicação em outro periódico.

A esta carta devem ser anexados:

- Declaração de Conflito de Interesse, quando pertinente. A Declaração de Conflito de Interesses, segundo Resolução do Conselho Federal de Medicina nº 1595/2000, veda que em artigo científico seja feita promoção ou propaganda de quaisquer produtos ou equipamentos comerciais.
- Certificado de Aprovação do Trabalho pela Comissão de Ética em Pesquisa da Instituição em que o mesmo foi realizado.
- Informações sobre eventuais fontes de financiamento da pesquisa.
- Artigo que trata de pesquisa clínica com seres humanos deve incluir a declaração de que os participantes assinaram documento de Consentimento Informado.

Todas as pesquisas, tanto as clínicas, como as experimentais, devem ter sido executadas de acordo com a Declaração de Helsinki.

A Revista Brasileira de Oftalmologia não endossa a opinião dos autores, eximindo-se de qualquer responsabilidade em relação as matérias assinadas.

Os artigos podem ser escritos em português, espanhol, inglês ou francês.

A Revista Brasileira de Oftalmologia recebe para publicação: Artigos Originais de pesquisa básica, experimentação clínica ou cirúrgica; Divulgação e condutas em casos clínicos de relevante importância; Revisões de temas específicos, Atualizações; Cartas ao editor. Os Editoriais serão escri-

tos a convite, apresentando comentários de trabalhos relevantes da própria revista, pesquisas importantes publicadas, ou comunicações dos editores de interesse para a especialidade. Artigos com objetivos comerciais serão recusados. Os manuscritos deverão obedecer as seguintes estruturas:

Artigo Original: descreve pesquisa experimental ou investigação clínica – prospectiva ou retrospectiva, randomizada ou duplo cego. Deve ter: Título em inglês e inglês, Resumo estruturado, Descritores; *Abstract, Keywords*, Introdução, Métodos, Resultados, Discussão, Conclusões e Referências.

Artigo de Revisão: Tem como finalidade examinar a bibliografia publicada sobre um determinado assunto fazendo uma avaliação crítica e sistematizada da literatura sobre um determinado tema e apresentar as conclusões importantes, baseadas nessa literatura. Somente serão aceitos para publicação quando solicitado pelos Editores. Deve ter: Texto, Resumo, Descritores, Título em Inglês, *Abstract, Keywords* e Referências.

Artigo de Atualização: Revisões do estado da arte sobre determinado tema, escrito por especialista a convite dos Editores. Deve conter: Texto, Resumo, Descritores, Título em Inglês, *Abstract, Keywords* e Referências.

Relato de Caso: Deve ser informativo e não deve conter detalhes irrelevantes. Só serão aceitos os relatos de casos clínicos de relevada importância, quer pela raridade como entidade nosológica, quer pela não usual forma de apresentação. Deve conter: Introdução, Descrição objetiva do caso, Discussão, Resumo, Descritores, Título em Inglês, *Abstract* e *Keywords* e Referências.

Cartas ao Editor: Têm por objetivo comentar ou discutir trabalhos publicados na revista ou relatar pesquisas originais em andamento. Serão publicadas a critério dos Editores, com a respectiva réplica quando pertinente.

Preparo do Manuscrito:

A) Folha de Rosto deverá conter:

- Título do artigo, em português e inglês, contendo entre dez e doze palavras, sem considerar artigos e preposições. O Título deve ser motivador e deve dar idéia dos objetivos e do conteúdo do trabalho;
- nome completo de cada autor, sem abreviaturas;
- indicação do grau acadêmico e afiliação institucional de cada autor, separadamente. Se houver mais de uma afiliação institucional, indicar apenas a mais relevante;
- indicação da Instituição onde o trabalho foi realizado;
- nome, endereço, fax e e-mail do autor correspondente;
- fontes de auxílio à pesquisa, se houver;
- declaração de inexistência de conflitos de interesse.

B) Segunda folha

Resumo e Descritores: Resumo, em português e inglês, com no máximo 250 palavras. Os artigos originais deverão ser estruturados (Objetivo, Métodos, Resultados, Conclusões), ressaltando os dados mais significativos do trabalho. Para Relatos de Caso, Revisões ou Atualizações e Nota Prévia, o resumo não deverá ser estruturado. Abaixo do resumo, especificar no mínimo cinco e no máximo dez descritores (*Keywords*) que definam o assunto do trabalho. Os descritores

deverão ser baseados no DECS – Descritores em ciências da Saúde – disponível no endereço eletrônico <http://decs.bvs.br/>

C) Texto

Deverá obedecer rigorosamente a estrutura definida para cada categoria de manuscrito.

Em todas as categorias de manuscrito, a citação dos autores no texto deverá ser numérica e seqüencial, utilizando algarismos arábicos entre parênteses e sobrescritos.

A Introdução deve ser breve e conter e explicar os objetivos e o motivo do trabalho.

Métodos: deve conter informação suficiente para saber-se o que foi feito e como foi feito. A descrição deve ser clara e suficiente para que outro pesquisador possa reproduzir ou dar continuidade ao estudo. Descrever a metodologia estatística empregada com detalhes suficientes para permitir que qualquer leitor com razoável conhecimento sobre o tema e o acesso aos dados originais possa verificar os resultados apresentados. Evitar o uso de termos imprecisos tais como: aleatório, normal, significativo, importante, aceitável, sem defini-los. Os resultados da pesquisa devem ser relatados neste capítulo em seqüência lógica e de maneira concisa.

Informação sobre o manejo da dor pós-operatório, tanto em humanos como em animais, deve ser relatada no texto (Resolução nº 196/96, do Ministério da Saúde e Normas Internacionais de Proteção aos Animais).

Resultados: Sempre que possível devem ser apresentados em Tabelas, Gráficos ou Figuras.

Discussão: Todos os resultados do trabalho devem ser discutidos e comparados com a literatura pertinente.

Conclusões: Devem ser baseadas nos resultados obtidos.

Agradecimentos: devem ser incluídos as colaborações de pessoas, instituições ou agradecimento por apoio financeiro, auxílios técnicos, que mereçam reconhecimento, mas não justificam a inclusão como autor.

Referências: devem ser atualizadas contendo, preferencialmente, os trabalhos mais relevantes publicados nos últimos cinco anos, sobre o tema. Não deve conter trabalhos não referidos no texto. Se pertinente, é recomendável incluir trabalhos publicados na RBO. As referências deverão ser numeradas consecutivamente, na ordem em que são mencionadas no texto e identificadas com algarismos arábicos. A apresentação deverá seguir o formato denominado "Vancouver Style", conforme modelos abaixo. Os títulos dos periódicos deverão ser abreviados de acordo com o estilo apresentado pela "National Library of Medicine", disponível na "List of Journal Indexed in Index medicus" no endereço eletrônico: <http://www.ncbi.nlm.nih.gov/entrez/query.fcgi?db=journals>

Para todas as referências, citar todos os autores até seis. Quando em número maior, citar os seis primeiros autores seguidos da expressão et al.

Artigos de Periódicos:

Dahle N, Werner L, Fry L, Mamalis N. Localized, central optic snowflake degeneration of a polymethyl methacrylate intraocular lens: clinical report with pathological correlation. *Arch Ophthalmol.* 2006;124(9):1350-3.

Arnarsson A, Sverrisson T, Stefansson E, Sigurdsson H, Sasaki H, Sasaki K, et al. Risk factors for five-year incident

age-related macular degeneration: the Reykjavik Eye Study. *Am J Ophthalmol.* 2006;142(3):419-28.

Livros:

Yamane R. *Semiologia ocular.* 2a ed. Rio de Janeiro: Cultura Médica; 2003.

Capítulos de Livro:

Oréfice F, Boratto LM. *Biomicroscopia.* In: Yamane R. *Semiologia ocular.* 2a ed. Rio de Janeiro:

Cultura Médica; 2003.

Dissertações e Teses:

Cronemberger S. *Contribuição para o estudo de alguns aspectos da aniridia [tese].* São Paulo: Universidade Federal de São Paulo; 1990.

Publicações eletrônicas

Herzog Neto G, Curi RLN. Características anatômicas das vias lacrimais excretoras nos bloqueios funcionais ou síndrome de Milder. *Rev Bras Oftalmol [periódico na Internet].* 2003 [citado 2006 Jul 22];62(1):[cerca de 5p.]. Disponível em: www.sboportal.org.br

Tabelas e Figuras: A apresentação desse material deve ser em preto e branco, em folhas separadas, com legendas e respectivas numerações impressas ao pé de cada ilustração. No verso de cada figura e tabela deve estar anotado o nome do manuscrito e dos autores. Todas as tabelas e figuras também devem ser enviadas em arquivo digital, as primeiras preferencialmente em arquivos Microsoft Word® e as demais em arquivos Microsoft Excel®, Tiff ou JPG. As grandezas, unidades e símbolos utilizados nas tabelas devem obedecer a nomenclatura nacional. Fotografias de cirurgia e de biópsias onde foram utilizadas colorações e técnicas especiais serão consideradas para impressão colorida, sendo o custo adicional de responsabilidade dos autores.

Legendas: Imprimir as legendas usando espaço duplo, acompanhando as respectivas figuras (gráficos, fotografias e ilustrações) e tabelas. Cada legenda deve ser numerada em algarismos arábicos, correspondendo as suas citações no texto.

Abreviaturas e Siglas: Devem ser precedidas do nome completo, quando citada pela primeira vez no texto. Nas tabelas e figuras devem conter seu significado abaixo da tabela.

Se as ilustrações já tiverem sido publicadas, deverão vir acompanhadas de autorização por escrito do autor ou editor, constando a fonte de referência onde foi publicada.

O texto deve ser impresso em computador, em espaço duplo, papel branco, no formato 210mm x 297mm ou A4, em páginas separadas e numeradas, com margens de 3cm e com letras de tamanho que facilite a leitura (recomendamos as de nº 14). O original deve ser encaminhado em uma via, acompanhado de CD ou disquete 3,5", com versão do manuscrito, com as respectivas ilustrações, digitado no programa "Word for Windows 6.0".

A Revista Brasileira de Oftalmologia se reserva o direito de não aceitar para avaliação os artigos que não preencham os critérios acima formulados.

Os trabalhos deverão ser enviados à:

Revista Brasileira de Oftalmologia
Rua São Salvador, 107 – Laranjeiras
CEP 22223 1-170 – Rio de Janeiro – RJ

Revista Brasileira de Oftalmologia

Declaração dos Autores (É necessária a assinatura de todos os autores)

Em consideração ao fato de que a Sociedade Brasileira de Oftalmologia está interessada em editar o manuscrito a ela encaminhado pelo(s) o(s) autor(es) abaixo subscrito(s), transfere(m) a partir da presente data todos os direitos autorais para a Sociedade Brasileira de Oftalmologia em caso de publicação pela Revista Brasileira de Oftalmologia do manuscrito..... Os direitos autorais compreendem qualquer e todas as formas de publicação, tais como na mídia eletrônica, por exemplo. O(s) autor (es) declara (m) que o manuscrito não contém, até onde é de conhecimento do(s) mesmo(s), nenhum material difamatório ou ilegal, que infrinja a legislação brasileira de direitos autorais.

Certificam que, dentro da área de especialidade, participaram cientemente deste estudo para assumir a responsabilidade por ele e aceitar suas conclusões.

Certificam que, com a presente carta, descartam qualquer possível conflito financeiro ou de interesse que possa ter com o assunto tratado nesse manuscrito.

Título do Manuscrito _____

Nome dos Autores _____

Minha assinatura abaixo indica minha total concordância com as três declarações acima.

Data _____ Assinatura do Autor _____

Data _____ Assinatura do Autor _____

Data _____ Assinatura do Autor _____

Data _____ Assinatura do Autor _____

Data _____ Assinatura do Autor _____

Data _____ Assinatura do Autor _____