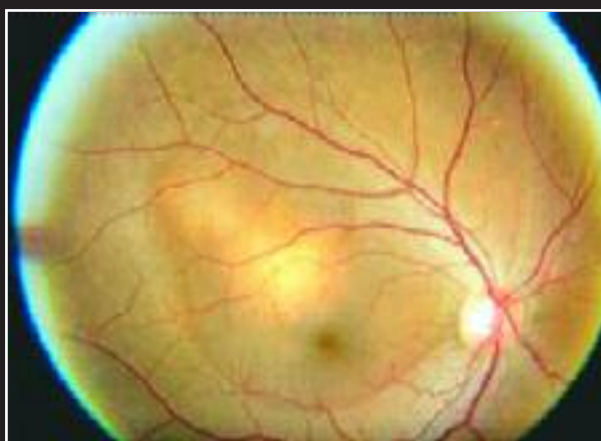

# Revista Brasileira de Oftalmologia

PUBLICAÇÃO OFICIAL DA SOCIEDADE BRASILEIRA DE OFTALMOLOGIA

Publicação bimestral

vol. 65 - nº 3 - Maio/Junho 2006



Nódulo coroidiano tuberculoso em paciente HIV positivo

Indexada na  
LILACS

# Revista Brasileira de Oftalmologia

ISSN 0034-7280

PUBLICAÇÃO OFICIAL DA SOCIEDADE BRASILEIRA DE OFTALMOLOGIA

Indexada na LILACS

Disponível eletronicamente no site: [www.sboportal.org.br](http://www.sboportal.org.br)

Publicação bimestral

Rev Bras Oftalmol, v. 65, n. 3, p. 133-194, Mai/Jun 2006

## Editor Chefe

Raul N. G. Vianna - Niterói - RJ

## Co-editores

Acacio Muralha Neto - Rio de Janeiro - RJ  
Arlindo José Freire Portes - Rio de Janeiro - RJ  
Marcelo Palis Ventura - Niterói - RJ  
Riuitiro Yamane - Niterói - RJ

## Corpo Editorial Internacional

Baruch D. Kuppermann - Long Beach, CA, EUA  
Christopher Rapuano - Philadelphia - EUA  
Howard Fine - Eugene - EUA  
Jean-Jacques De Laey - Ghent - Bélgica  
Lawrence P. Chong - Califórnia - EUA  
Miguel Burnier Jr. - Montreal, Canadá  
Peter Laibson - Philadelphia - EUA  
Steve Arshnov - Toronto - Canadá

## Corpo Editorial Nacional

Adalmir Morterá Dantas - Niterói - RJ  
Ana Luisa Hofling Lima - São Paulo - SP  
Antonio Augusto Velasco Cruz - Ribeirão Preto - SP  
Ari de Souza Pena - Niterói - RJ  
Armando Crema - Rio de Janeiro - RJ  
Carlos Alexandre de Amorin Garcia - Natal - RN  
Carlos Augusto Moreira Jr. - Curitiba - PR  
Carlos Souza Dias - São Paulo - SP  
Celso Marra Pereira - Rio de Janeiro - RJ  
Denise de Freitas - São Paulo - SP  
Edmundo Frota de Almeida Sobrinho - Belém - PA  
Eduardo Cunha de Souza - São Paulo - SP  
Eduardo Marback - Salvador - BA  
Fernando Cancado Trindade - Belo Horizonte - MG  
Flavio Rezende Dias - Rio de Janeiro - RJ  
Francisco de Assis B Cordeiro - Recife - PE  
Francisco Grupenmacher - Curitiba - PR  
Francisco Valter da Justa Freitas - Fortaleza - CE  
Giovanni Colombini - Rio de Janeiro - RJ  
Guilherme Herzog - Rio de Janeiro - RJ  
Helena Parente Solari - Niterói - RJ  
Henderson Almeida - Belo Horizonte - MG  
Hilton Arcoverde G. de Medeiros - Brasília - DF

Homero Gusmão de Almeida - Belo Horizonte - MG  
Italo Mundialino Marcon - Porto Alegre - RS  
Jacó Lavinsky - Porto Alegre - RS  
João Borges Fortes Filho - Porto Alegre - RS  
João Luiz Lobo Ferreira - Florianópolis - SC  
João Orlando Ribeiro Gonçalves - Teresina - PI  
Joaquim Marinho de Queiroz - Belém - PA  
Jose Ricardo Carvalho L. Rehder - São Paulo - SP  
Laurentino Biccias Neto - Vitória - ES  
Leiria de Andrade Neto - Fortaleza - CE  
Liana Maria V. de O. Ventura - Recife - PE  
Manuel Augusto Pereira Vilela - Porto Alegre - RS  
Maurício Bastos Pereira - Rio de Janeiro - RJ  
Marcio Bittar Nehemy - Belo Horizonte - MG  
Marco Rey - Natal - RN  
Marcos Ávila - Goiania - GO  
Maria de Lourdes Veronese Rodrigues - Ribeirão Preto - SP  
Maria Rosa Bet de Moraes Silva - Botucatu - SP  
Mario Martins dos Santos Motta - Rio de Janeiro - RJ  
Mário Monteiro - São Paulo - SP  
Mariza Toledo de Abreu - São Paulo - SP  
Miguel Ângelo Padilha - Rio de Janeiro - RJ  
Milton Ruiz Alves - São Paulo - SP  
Nassim Calixto - Belo Horizonte - MG  
Newton Kara-José - São Paulo - SP  
Octávio Moura Brasil - Rio de Janeiro - RJ  
Paulo Augusto de Arruda Mello - São Paulo - SP  
Paulo Schor - São Paulo - SP  
Remo Susana Jr - São Paulo - SP  
Renato Ambrósio Jr. - Rio de Janeiro - RJ  
Renato Curi - Niterói - RJ  
Roberto Lorens Marback - Salvador - BA  
Rubens Camargo Siqueira - São João do Rio Preto - SP  
Sebastião Cronemberger - Belo Horizonte - MG  
Silvana Artioli Schellini - Botucatu - SP  
Suel Abujâmra - São Paulo - SP  
Tadeu Cvintal - São Paulo - SP  
Valênio Peres França - Belo Horizonte - MG  
Virgílio Centurion - São Paulo - SP  
Walton Nosé - São Paulo - SP  
Wesley Ribeiro Campos - Passos - MG  
Yoshifumi Yamane - Rio de Janeiro - RJ

## Redação:

Rua São Salvador, 107  
Laranjeiras  
CEP 22231-170  
Rio de Janeiro - RJ  
Tel: (0xx21) 2557-7298  
Fax: (0xx21) 2205-2240

## Tiragem:

5.000 exemplares

## Edição:

Bimestral

## Edição Eletrônica:

Marco Antonio Pinto  
DG 25341RJ

## Publicidade:

Sociedade Brasileira de  
Oftalmologia  
Responsável: João Diniz

## Revisão:

Eliana de Souza  
FENAJ-RP 15638/71/05

## Normalização:

Edna Terezinha Rother

## Assinatura Anual:

R\$240,00 ou US\$210,00

# Revista Brasileira de Oftalmologia

Rua São Salvador, 107 - Laranjeiras - CEP 22231-170 - Rio de Janeiro - RJ  
Tels: (0xx21) 2557-7298 / 2205-7728 - Fax: (0xx21) 2205-2240 - e-mail: [sbo@sboportal.org.br](mailto:sbo@sboportal.org.br) - [www.sboportal.org.br](http://www.sboportal.org.br)

Revista Brasileira de Oftalmologia, ISSN 0034-7280, é uma publicação bimestral da Sociedade Brasileira de Oftalmologia

## Diretoria da SBO 2005-2006

### **Presidente**

Yoshifumi Yamane

### **Vice-presidente**

Luis Carlos Pereira Portes

### **Vice-presidentes regionais**

Edna Almodin

Marcos Ávila

Roberto Lorens Marback

Sebastião Cronemberger

### **Secretário geral**

Octávio Moura Brasil

### **1º Secretário**

Aderbal de Albuquerque Alves Jr.

### **2º Secretário**

Eduardo França Damasceno

### **Tesoureiro**

Eduardo Takeshi Yamane

### **Diretor de Cursos**

Armando Stefano Crema

### **Diretor de Publicações**

Raul N. G. Vianna

### **Diretor de Biblioteca**

Gilberto dos Passos

### **Conselho Consultivo**

Adalmir Morterá Dantas

Carlos Fernando Ferreira

Flavio Rezende

Morizot Leite Filho

Oswaldo Moura Brasil

Paulo César Fontes

### **Conselho Fiscal**

Celso Kljenberg

Luiz Alberto Molina

Tânia Mara Schaefer

### **Suplentes**

Antonio Luiz Zangalli

Isabel Félix

Lizabel Gemperli

## SOCIEDADES FILIADAS A SOCIEDADE BRASILEIRA DE OFTALMOLOGIA

### **Associação Brasileira de Banco de Olhos e Transplante de Córnea**

Presidente: Dr. Paulo André Polisuk

### **Associação Matogrossense de Oftalmologia**

Presidente: Dra. Maria Regina Vieira A. Marques

### **Associação Pan-Americana de Banco de Olhos**

Presidente: Dr. Elcio Hideo Sato

### **Associação Paranaense de Oftalmologia**

Presidente: Dra. Tania Mara Schaefer

### **Associação Sul Matogrossense de Oftalmologia**

Presidente: Dra. Cristina Rebello Hilgert

### **Associação Sul-Mineira de Oftalmologia**

Presidente: Dr. Roberto Pinheiro Reis

### **Sociedade Alagoana de Oftalmologia**

Presidente: Dr. Everaldo Lemos

### **Sociedade Brasileira de Administração em Oftalmologia**

Presidente: Dra. Edna Emilia G. da M. Almodin

### **Sociedade Brasileira de Catarata e Implantes Intra-oculares**

Presidente: Dr. Homero Gusmão

### **Sociedade Brasileira de Cirurgia Plástica Ocular**

Presidente: Dra. Ana Estela Besteti P. P. Sant'Anna

### **Sociedade Brasileira de Cirurgia Refrativa**

Presidente: Dr. Carlos Heler Diniz

### **Sociedade Brasileira de Ecografia em Oftalmologia**

Presidente: Dr. Celso Klejnberg

### **Sociedade de Oftalmologia do Amazonas**

Presidente: Dr. Manuel Neuzimar Pinheiro Junior

### **Sociedade Capixaba de Oftalmologia**

Presidente: Dr. José Geraldo Viana Moraes

### **Sociedade Catarinense de Oftalmologia**

Presidente: Dr. Otávio Nesi

### **Sociedade Goiana de Oftalmologia**

Presidente: Dr. Solimar Moisés de Souza

### **Sociedade Maranhense de Oftalmologia**

Presidente: Dr. Mauro César Viana de Oliveira

### **Sociedade de Oftalmologia da Bahia**

Presidente: Dr. Eduardo Marback

### **Sociedade de Oftalmologia do Ceará**

Presidente: Dr. Fernando Antônio Lopes Furtado Mendes

### **Sociedade Norte Nordeste de Oftalmologia**

Presidente: Dr. Mauro César Oliveira

### **Sociedade de Oftalmologia do Nordeste Mineiro**

Presidente: Dr. Mauro César Gobira Guimarães

### **Sociedade de Oftalmologia de Pernambuco**

Presidente: Dr. Theophilo Freitas

### **Sociedade de Oftalmologia do Rio Grande do Norte**

Presidente: Dr. Israel Monte Nunes

### **Sociedade de Oftalmologia do Rio Grande do Sul**

Presidente: Dr. Afonso Reichel Pereira

### **Sociedade Paraibana de Oftalmologia**

Presidente: Dr. Ivandemberg Velloso Meira Lima

### **Sociedade Paraense de Oftalmologia**

Presidente: Dr. Ofir Dias Vieira

### **Sociedade Sergipana de Oftalmologia**

Presidente: Dr. Joel Carvalho Borges

# Revista Brasileira de Oftalmologia

ISSN 0034-7280

PUBLICAÇÃO OFICIAL DA SOCIEDADE BRASILEIRA DE OFTALMOLOGIA

Fundada em 01 de junho de 1942

CODEN: RBOFA9

Indexada na LILACS

Disponível eletronicamente no site: [www.sboportal.org.br](http://www.sboportal.org.br)

Publicação bimestral

Rev Bras Oftalmol, v. 65, n.3, p. 133-194, Mai/Jun. 2006

## Sumário - Contents

### *Editorial*

- 136 **Universidades, oftalmologia e linhas de pesquisa**  
Suel Abujamra

### *Artigos originais*

- 139 **A síndrome do blefarocalásio**  
*The blepharochalasis syndrome*  
Sergio Lessa, Roberto Sebastiá, Marcelo Nanci, Eduardo Flores, Marcos Sforza
- 147 **Ectrópio palpebral: características e relação com alterações óculo-palpebrais**  
*Palpebral ectropion: characteristics and related eyelid and ocular alterations*  
Carlos Eduardo dos Reis Veloso, Silvana Artioli Schellini, Carlos Roberto Padovani, Carlos Roberto Pereira Padovani
- 152 **Análise das dacriocistorrinostomias endonasais realizadas no Hospital de São José – Homero de Miranda Gomes no período de 1999 a 2001**  
*Analysis of the endonasal dacryocystorhinostomies operated at Hospital Regional de São José – Homero de Miranda Gomes in the period between 1999 and 2001*  
Iara da Rosa Mendes, Astor Grumann Junior, Eduardo Stefani, Franciele Vegini, Rafael Allan Oechsler
- 157 **A biometria em olhos com comprimento axial médio: estudo comparativo de três fórmulas e a previsibilidade refracional**  
*Biometry in medium eyes: the previsibility of three formulas*  
Augusto Cezar Lacava, Maria José Carrari, Virgílio Centurion
- 162 **A biometria em olhos hipermétropes: estudo comparativo de três fórmulas e sua previsibilidade refracional**  
*Biometry in high hyperopic eyes: the previsibility of three formulas*  
Augusto Cezar Lacava, Virgílio Centurion
- 167 **Vitrectomia na endoftalmite infecciosa: complicações e prognóstico visual**  
*Vitrectomy in infectious endophthalmitis: complications and visual outcome*  
Márcia Moreira Godoy, Gledson Douglas Pigosso, Sérgio Luiz Kniggendorf

- 171 **Estudo epidemiológico das alterações oculares e suas repercussões visuais em portadores do vírus HIV na era pós-HAART**  
*Epidemiological study of ocular manifestations and its visual repercussions in HIV seropositive patients in the post-HAART*  
Renata Malvezzi Maldonado, Haroldo Vieira de Moraes Junior
- 177 **Causas de baixa visão na Fundação Catarinense de Educação Especial**  
*Low vision causes at Fundação Catarinense de Educação Especial*  
Eduardo Moritz dos Santos, Franciele Vegini

## *Relato de caso*

---

- 181 **Ectasia corneana pós-lasik**  
*Corneal ectasia after lasik*  
Vinícius da Silva Varandas, Tatiana Nemer Vieira, Kahlil Ruas Ribeiro Mendes, José Guilherme Pecego, Georges Baikoff
- 186 **Melanoma da úvea: documentação de progressão rápida para necrose com panofalmitite e extensão extra-escleral**  
*Uveal melanoma: documented progression to necrosis with panophthalmis*  
Eduardo Ferrari Marback, Ricardo Danilo Chagas, Carolina Miranda Paranhos Silva, Iluska Fagundes Andrade, Roberto Lorens Marback

## *Artigo de revisão*

---

- 191 **Ultra-estrutura do vítreo humano**  
*Human vitreous structure by scanning microscopy*  
Roberto Abdalla Moura

## *Instruções aos autores*

---

- 193 **Normas para publicação de artigos na RBO**

## Universidades, oftalmologia e linhas de pesquisa

**A** universidade é uma instituição de ensino superior que compreende um conjunto de faculdades, escolas, disciplinas ou serviços cujo objetivo é conservar, gerar, expandir e transmitir o conhecimento para o bem-estar da sociedade. É um dos patrimônios mais importantes de uma nação, pois comumente os egressos da universidade são os que dirigem o país, os estados, as cidades, as empresas, as instituições, enfim todo o sistema produtivo de bens e serviços que geram o conforto e a segurança para o povo.

O investimento no ensino superior público de boa qualidade é algo que todos os países desenvolvidos fazem e continuam a fazer, porque disso depende a manutenção de sua vitalidade científica, tecnológica, econômica e cultural. No Brasil, esse investimento não é apenas necessário: é prioritário. O Brasil desponta como uma das economias mais pujantes e sem dúvida as inteligências forjadas nas universidades criaram e mantêm essa situação.

O ideal seria que as universidades fossem públicas, isto é, financiadas pelo governo, porém, infelizmente no Brasil, cerca de 2/3 do sistema de ensino superior é de natureza privada. É aqui onde acontece o maior desvirtuamento de objetivos, pois a geração do conhecimento compromete o resultado financeiro das instituições, comprometendo também a pesquisa científica por seus altos custos.

A formação do professor e do pesquisador é condensada nos cursos de pós-graduação *senso lato* (residência) e *senso estrito* (mestrado e doutorado). Esses cursos em oftalmologia acontecem nas universidades públicas.

Em oftalmologia a pós-graduação *senso lato* é feita por meio de 54 cursos de especialização, credenciados pelo Conselho Brasileiro de Oftalmologia (CBO), com a soma de 319 vagas. Outros 98 serviços credenciados, também pelo Ministério da Educação, somam cerca de 1004 vagas. O exato número de vagas em operação necessita ser apurado.

Os cursos de pós-graduação (Mestrado e Doutorado) mais procurados são os da Universidade Federal de São Paulo (UNIFESP), Faculdade de Medicina da Universidade de São Paulo (FMUSP), Faculdade de Medicina de Ribeirão Preto (FMURP), Faculdade de Medicina do Rio de Janeiro (FMRJ), Universidade Federal de Minas Gerais (UFMG), Faculdade de Medicina da Universidade Estadual Paulista (FMUNESP).

Pelas informações que dispomos, gentilmente cedidas pelo prof. Harley Bicas, a primeira defesa de tese de doutoramento foi apresentada e sustentada publicamente perante a Faculdade de Medicina do Rio de Janeiro, no dia 17 de dezembro de 1845, por Bento José Martins, com o tema: “Dissertação sobre a Operação do Estrabismo”. Essas teses eram necessárias para validação do diploma de Doutor em Medicina.

Por informações que obtivemos de várias faculdades, consta que, em 1916, Edilberto Campos defendeu sua tese na Faculdade de Medicina de Minas Gerais com o tema: “Tuberculose Ocular e seu tratamento com tuberculina”. Em 1934, Durval Prado defendeu sua tese *Diatermo coagulação no tratamento das conjuntivitis granulosas* na Universidade de São Paulo. Seguiu-se então uma história rica de defesa de teses para professores catedráticos, livres docentes, doutores e mestres que se acentuaram mais a partir da década de 70.

Houve um incremento e aperfeiçoamento dos cursos de pós-graduação em oftalmologia (São Paulo, Minas Gerais, Rio de Janeiro, Paraná e Rio Grande do Sul). A somatória de teses defendidas em oftalmologia chega ao expressivo número de cerca de 916, sendo 341 de Mestrado, 523 de Doutorado e 52 de livre docência (período 1916-2005), perfazendo um total de 641, somente no período de 1986-2002. Vê-se a força de pesquisa de nossas instituições oftalmológicas.

Fazendo uma análise dos temas pesquisados e perfil das áreas de atuação dos candidatos, com muita frequência pode-se observar ou uma certa falta de familiaridade entre ambos (assunto e autor) ou aplicabilidade prática imediata. Esses fatos se devem muitas vezes que os colegas no desejo de um título universitário (mestre, doutor ou livre docente) procurem temas de fácil acesso para pesquisa e que resultem em teses “fechadas”, resistentes a críticas da metodologia.

Não se tirem da universidade as pesquisas avançadas nem a busca de novos conhecimentos. Nem o país pode abrir mão de estudar as novas tecnologias para tentar se incorporar à próxima onda, mas elas devem fazer parte de um contexto de um projeto, da fase de uma estratégia para se chegar a um objetivo desejado. Pesquisas isoladas, sem

continuidade de outras pesquisas, fazem parte da falta de linhas de pesquisa dos serviços a que pertencem o candidato ou ao curso de pós-graduação. Nesse campo, a relação esforço investido versus resultado alcançado, nem sempre atende às necessidades prioritárias da sociedade.

Como sabemos, a pesquisa é cara em tempo e custos e, infelizmente, quem usualmente a financia, aqui no Brasil, é principalmente o autor. Muitas vezes, a despeito da competente e trabalhosa metodologia, ficamos questionando o benefício imediato dos resultados para a prática oftalmológica tanto na área de diagnose, terapia ou cirurgia.

Pesquisas clínicas ou cirúrgicas sobre os vários tipos de doenças são altamente bem-vindas, pois elas agregam e expandem o conhecimento naquele assunto.

É claro que pesquisas em imunologia, histologia, histoquímica, anatomia, ensaios laboratoriais, dosagens enzimáticas, componentes químicos no globo ocular e doenças raras também são relevantes, porém às vezes sua aplicabilidade imediata fica questionada.

Devemos prestigiar também pesquisas de elevada relevância social, como técnicas na inclusão do deficiente visual no mercado de trabalho, prevenção e correção de seqüelas de traumas, uveítes, processos degenerativos, distrofias, estudos regionais de carência de assistência oftalmológica, estratégias de interiorização e universalização de prevenção de cegueira, assistência oftalmológica tanto clínica quanto cirúrgica.

Essa objetividade se alcança por meio de projetos específicos e consensuais, linhas de pesquisa, questionamentos da medicina baseada em evidências, metanálises, etc... das várias disciplinas, departamentos e perfis dos cursos de pós-graduação.

A instituição deve ter suas áreas de maior atuação e investir em pesquisas de temas que mais dominem para que os resultados das pesquisas sejam melhor aproveitados.

Os titulares e corpo docente, e orientadores de pós-graduação das instituições de ensino e pesquisa devem ter isto em mente, pois facilita muito ao candidato investigar um tema proposto pela direção da pós-graduação ou orientador e o resultado da pesquisa já integrada com uma linha ou projeto de pesquisa da pós-graduação. Sem dúvida alguma será mais profícua para a oftalmologia brasileira.

**Suel Abujamra**

# A síndrome do blefarocalásio

## *The blepharochalasis syndrome*

Sergio Lessa<sup>1</sup>, Roberto Sebastião<sup>2</sup>, Marcelo Nanci<sup>3</sup>, Eduardo Flores<sup>4</sup>, Marcos Sforza<sup>5</sup>

### RESUMO

A síndrome do blefarocalásio é uma desordem incomum que inicialmente pode se manifestar numa faixa etária mais jovem, especialmente na puberdade, sendo caracterizada por episódios recorrentes de edema periorbitário os quais, com o passar dos anos, levam às alterações das estruturas de suporte palpebral, determinando uma série de sinais característicos: redundância de pele palpebral que se torna progressivamente mais fina e enrugada, pseudo-epicanto, desinserção do tendão cantal lateral, blefaroptose, atrofia de bolsas palpebrais e uma pigmentação cutânea peculiar com tonalidade bronze. As alterações palpebrais podem ser divididas em duas fases: Fase inicial (intumescente ou de edema) caracterizada por episódios recorrentes de edema palpebral e uma fase tardia (quiescente ou crônica), onde a atrofia cutânea se destaca. O tratamento cirúrgico se impõe com necessidade de reposicionamento e muitas vezes, reconstrução palpebral. Diante dos inúmeros achados clínicos e alterações anatômicas da síndrome, torna-se imprescindível sua diferenciação com o dermatocalásio – constituído por redundância cutânea palpebral que se desenvolve como parte do processo de envelhecimento facial, frequentemente acompanhada de protusão de bolsas de gordura que resulta em pseudoptose – para o correto planejamento cirúrgico para o tratamento adequado de condições distintas. A partir da avaliação de 34 pacientes, 28 dos quais submetidos ao tratamento cirúrgico, os autores caracterizam a síndrome, diferenciam-na adequadamente do dermatocalásio e sugerem a conduta cirúrgica adequada para esta condição.

**Descritores:** Blefaroptose/fisiopatologia; Blefaroptose/cirurgia; Tecido elástico/patologia; Edema/complicações; Síndrome; Adolescente

<sup>1</sup> Professor assistente do curso de Pós-Graduação Médica – PUC, Rio de Janeiro (RJ) e Instituto de Pós-Graduação Médica Carlos Chagas, 38ª enfermaria da Santa Casa da Misericórdia do Rio de Janeiro (serviço Prof. Ivo Pitanguy); chefe do departamento de plástica ocular da 1ª Enfermaria da Santa Casa da Misericórdia do Rio de Janeiro (serviço Prof. Paiva Gonçalves) – Rio de Janeiro (RJ) – Brasil;

<sup>2</sup> Professor assistente do curso de pós-graduação Médica – PUC, Rio de Janeiro (RJ) e Instituto de Pós-Graduação Médica Carlos Chagas, 38ª Enfermaria da Santa Casa da Misericórdia do Rio de Janeiro (serviço Prof. Ivo Pitanguy); Professor adjunto do departamento de plástica ocular do serviço de oftalmologia do Hospital Universitário Antônio Pedro – Universidade Federal Fluminense; Rio de Janeiro (RJ) – Brasil;

<sup>3</sup> Cirurgião membro do departamento de plástica ocular da 1ª Enfermaria da Santa Casa da Misericórdia do Rio de Janeiro (serviço Prof. Paiva Gonçalves); Rio de Janeiro (RJ) – Brasil;

<sup>4</sup> Professor assistente do curso de pós-graduação médica – PUC, Rio de Janeiro e Instituto de Pós-Graduação Médica Carlos Chagas, 38ª Enfermaria da Santa Casa da Misericórdia do Rio de Janeiro (serviço Prof. Ivo Pitanguy); Cirurgião membro do departamento de plástica ocular da 1ª Enfermaria da Santa Casa da Misericórdia do Rio de Janeiro (serviço Prof. Paiva Gonçalves); Rio de Janeiro (RJ) – Brasil;

<sup>5</sup> Auxiliar de ensino do curso de pós-graduação médica – PUC, Rio de Janeiro e Instituto de Pós-Graduação Médica Carlos Chagas, 38ª Enfermaria da Santa Casa da Misericórdia do Rio de Janeiro (serviço Prof. Ivo Pitanguy); Cirurgião membro do departamento de plástica ocular da 1ª Enfermaria da Santa Casa da Misericórdia do Rio de Janeiro (serviço Prof. Paiva Gonçalves); Membro especialista da SBCP - Rio de Janeiro (RJ) – Brasil.

Clínica Pró-Oftalmo – Rua Álvaro Ramos, 560 – Botafogo – CEP 22280-110 – Rio de Janeiro – (RJ) - Brasil

Recebido para publicação em: 10/03/06 - Aceito para publicação em 27/04/06

## INTRODUÇÃO

**É** freqüente a confusão envolvendo os termos blefarocalásio e dermatocalásio na literatura médica, sendo ambos equivocadamente utilizados para designar flacidez cutânea palpebral com bolsas volumosas.

A síndrome do blefarocalásio é uma condição incomum caracterizada por ataques agudos e recorrentes de edema periorbitário seguidos a longo prazo por alterações anatômicas e funcionais que levam ao relaxamento dos tecidos palpebrais<sup>(1)</sup>.

O termo blefarocalásio, originário do grego, significa “pálpebra frouxa” tendo sido a condição clínica, inicialmente descrita por Beer, em 1817, e Fuchs, em 1896<sup>(2)</sup>, o primeiro a utilizar este termo para designar tal condição apresentada como um edema palpebral superior idiopático, associado ao adelgaçamento da pele e várias outras seqüelas. Desde então, surgiram inúmeros relatos dos achados clínicos e patológicos relacionados à síndrome.

A alteração foi inicialmente descrita nos EUA por Weidler<sup>(3)</sup>, em 1913, se manifestando em jovens, especialmente na puberdade<sup>(4,5)</sup>, afetando ambos os sexos igualmente, podendo ser uni ou bilateral, acometendo somente 1 ou até as 4 pálpebras. Após episódios de edema recorrente, que tendem a diminuir com o passar do tempo, alterações permanentes gradualmente se estabelecem, podendo-se separar esta condição em uma forma atrófica (Figuras 3 e 4) e outra hipertrófica (Figuras 1 e 2).

Vários relatos científicos têm enfatizado diferentes características da síndrome do blefarocalásio<sup>(4,9)</sup>. Observa-se um adelgaçamento significativo da pele palpebral com intensas rugas finas, conferindo à pele um aspecto de papel amassado, flacidez progressiva do septo orbitário, levando precocemente a protusão de bolsas palpebrais que, com a progressão do quadro, pode apresentar atrofia resultando em formação de pseudo-epicanto<sup>(4,6-7)</sup>.

Uma pigmentação bronze da pele palpebral é peculiar com o avançar do processo<sup>(4,5,7)</sup>, podendo ainda observar-se prolapso de glândula lacrimal com algum grau de proptose, assim como desinserção do tendão cantal lateral com conseqüente diminuição da fissura palpebral e arredondamento do olho<sup>(4,5)</sup>.

Este estudo tem por objetivo estabelecer a adequada caracterização da síndrome do blefarocalásio, apresentando suas características clínicas, anatômicas e histopatológicas, sua correta diferenciação do dermatocalásio e sua abordagem cirúrgica.

## MÉTODOS

Trinta e quatro pacientes foram clinicamente diagnosticados como sendo portadores da síndrome do blefarocalásio, entre 1990 e 2005, sendo 28 submetidos a tratamento cirúrgico. Todos os pacientes apresentavam história de episódios recorrentes de edema periorbitário, associados ao adelgaçamento de pele palpebral e surgimento progressivo de inúmeros outros achados clínicos.

A idade dos pacientes variou de 11 a 74 anos. Em 6 pacientes (17,6%), os episódios de edema recorrentes se iniciaram após os 10 anos de idade; em 14 pacientes (41,1%), entre 10 e 20 anos de idade; e em 10 pacientes (29,4%), entre 21 e 45 anos de idade. Quatorze pacientes (41,1%) eram do sexo masculino e 20 pacientes (58,9%) do sexo feminino. Vinte e sete pacientes (79,4%) relataram algum tipo de alergia como rinite, asma brônquica ou alergia cutânea. A frequência e duração dos episódios de edema foram difíceis de ser avaliada, porém, uma característica freqüente foi o aparecimento de eritema palpebral durante a fase de edema.

## RESULTADOS

Poucos casos foram tratados com anti-histamínicos, esteróides sistêmicos e locais, sem resultados efetivos. A maioria relatou alívio dos sinais com compressas geladas durante a fase de edema. Vinte e oito pacientes foram submetidos a tratamento cirúrgico alguns meses após o ataque de edema palpebral.

O procedimento cirúrgico adotado foi uma blefaroplastia com ressecção cutânea, grande ressecção de musculatura orbicular pré-septal e tratamento das bolsas gordurosas, sendo em 12 casos (42,8%) associada à correção de ptose palpebral (Figuras 5A e 5B). Em todos os casos, optamos por realizar fixação supratarsal para pequena elevação do sulco palpebral superior e obtenção de simetria dos sulcos. Cantopexia ou cantoplastia eventual foi utilizada nos casos de alterações do ligamento cantal lateral. Em 1 caso (3,6%) houve necessidade de nova blefaroplastia, 2 anos após, para ressecção de redundância cutânea lateral nas pálpebras superiores.

Os resultados foram considerados efetivos para a grande maioria dos casos (Figuras 5A, 5B, 5C, 5D, 6A, 6B, 6C e 6D), considerando-se que em apenas 1 paciente (3,6%) foi necessário reintervenção cirúrgica. A evolução pós-operatória de regressão do edema é lenta, em alguns casos estendendo-se por vários meses (Figuras 7A, 7B, 7C, 7D).

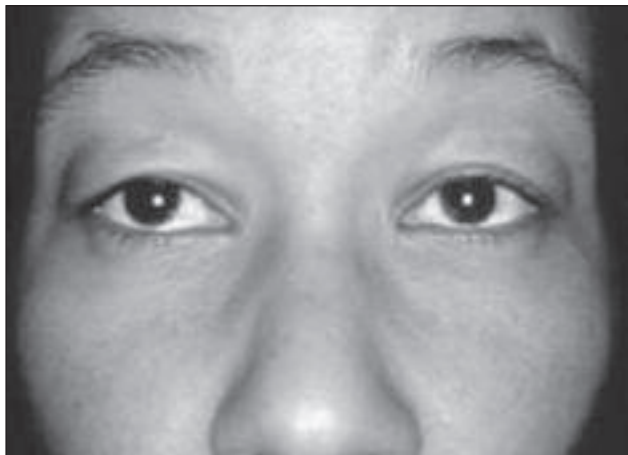

Figura 1: Blefarocalásio em paciente do sexo feminino com 19 anos; Edema mais acentuado à direita

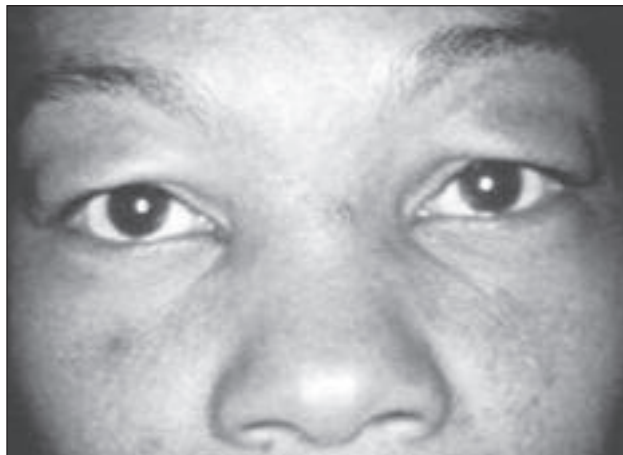

Figura 2: Blefarocalásio em paciente do sexo feminino com 24 anos; Fase hipertófica; Grande edema das pálpebras superiores

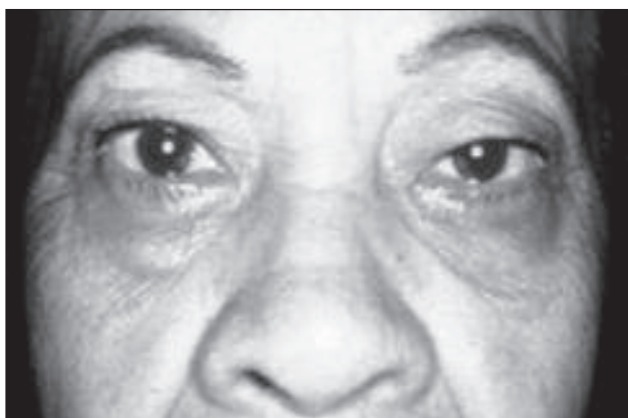

Figura 3: Blefarocalásio em paciente do sexo feminino com 56 anos; Fase Atrófica; Grande adelgaçamento cutâneo e ptose palpebral

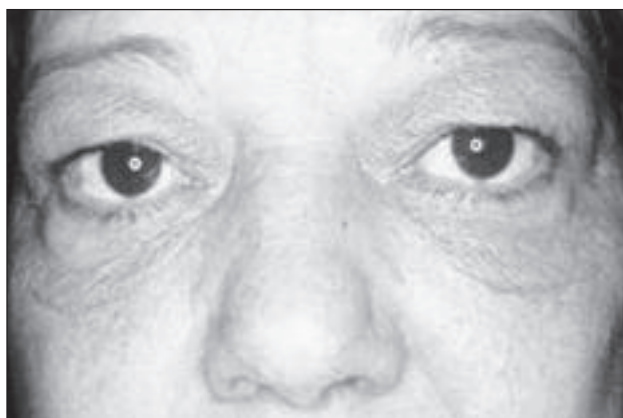

Figura 4: Blefarocalásio em paciente do sexo feminino com 58 anos; Aspecto apergaminhado da pele; Alteração dos ligamentos cantais laterais

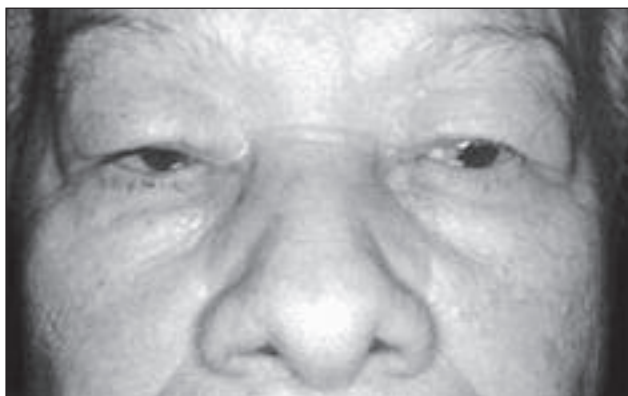

Figura 5A: Blefarocalásio associado à ptose palpebral e blefarofimose em paciente do sexo feminino, com 73 anos de idade

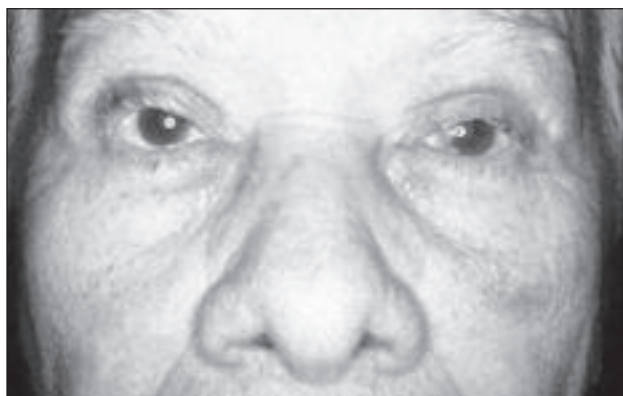

Figura 5B: Pós-operatório; Blefaroplastia superior com remoção de tecido cutâneo alterado, grande ressecção de musculatura pré-septal infiltrada, remoção de bolsas gordurosas mediais e fixação supratarso; Blefaroplastia inferior transconjuntival para retirada das bolsas gordurosas seguida de cantopexia lateral

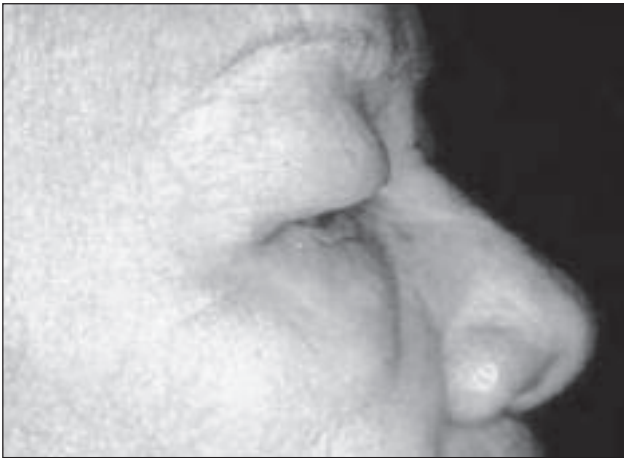

Figura 5C: Pré-operatório

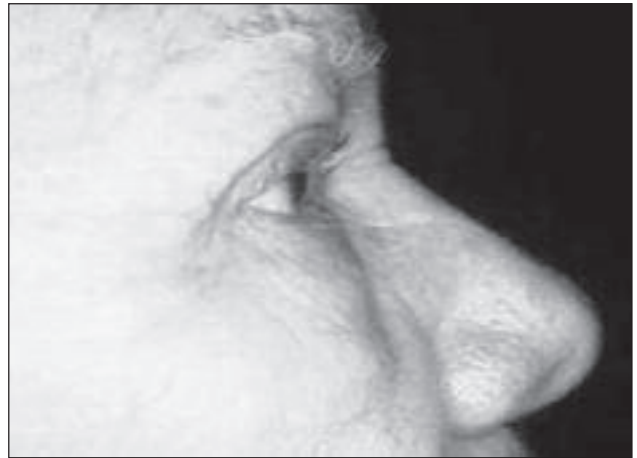

Figura 5D: Pós-operatório

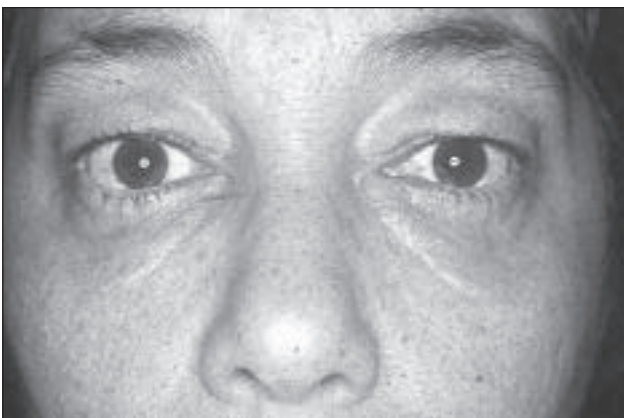

Figura 6A: Blefarocalásio em paciente do sexo feminino, com 37 anos de idade

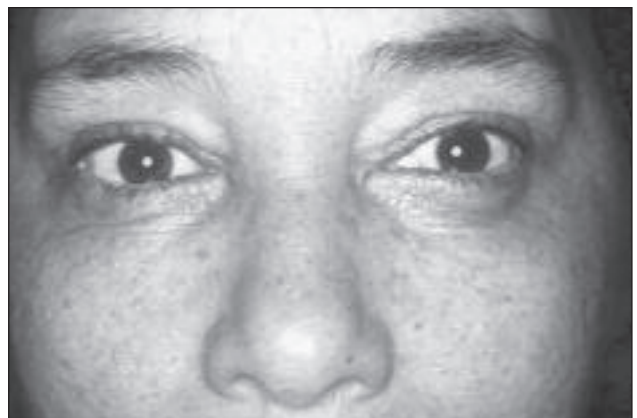

Figura 6B: Pós-operatório; Blefaroplastia superior com remoção de tecido cutâneo alterado, grande ressecção de musculatura pré-septal infiltrada, remoção de bolsas gordurosas mediais e fixação supratarsal; Blefaroplastia inferior com duplo acesso - transconjuntival para retirada das bolsas gordurosas e transcutânea subciliar com retalho cutâneo para ressecção de pele pré-tarsal e suspensão muscular

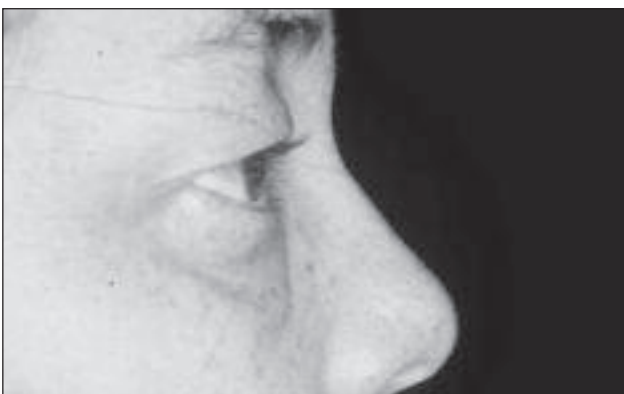

Figura 6C: Pré-operatório

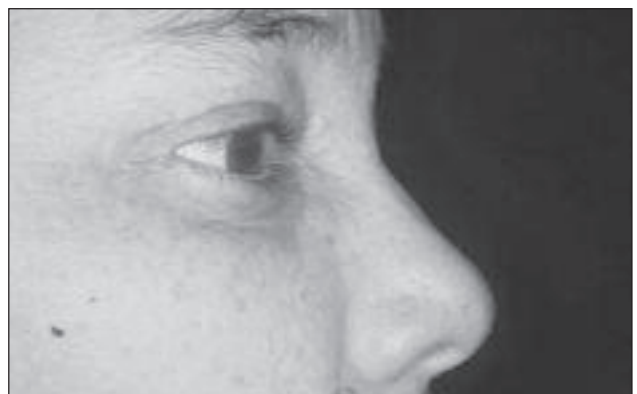

Figura 6D: Pós-operatório

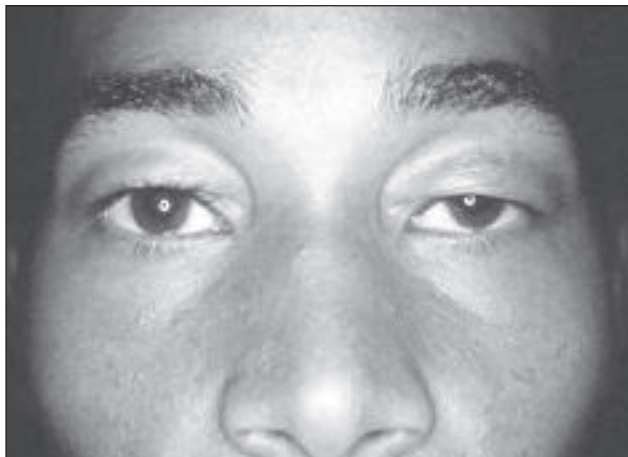

Figura 7A: Blefarocalásio em paciente do sexo masculino, com 18 anos; Aspecto de pele apergaminhada com edema residual há meses

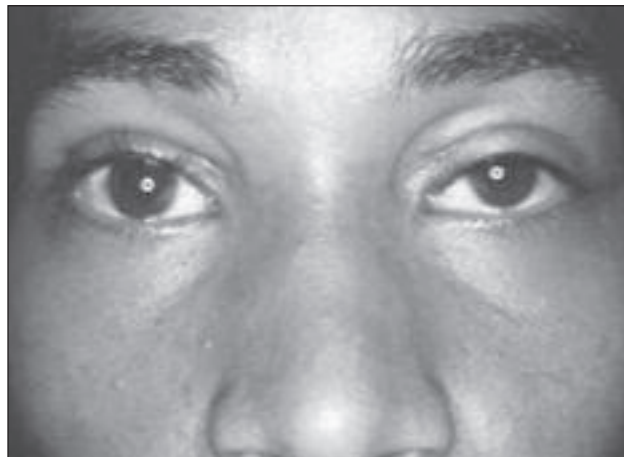

Figura 7B: Pós-operatório; Correção associada de ptose palpebral e fixação supratarso para formação do sulco palpebral superior



Figura 7C: Pré-operatório

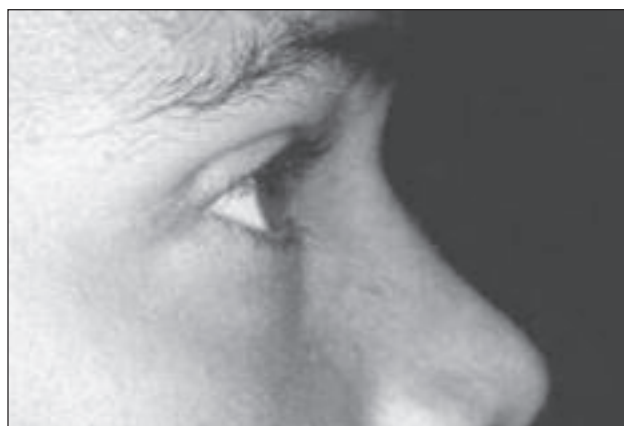


Figura 7D: Pós-operatório

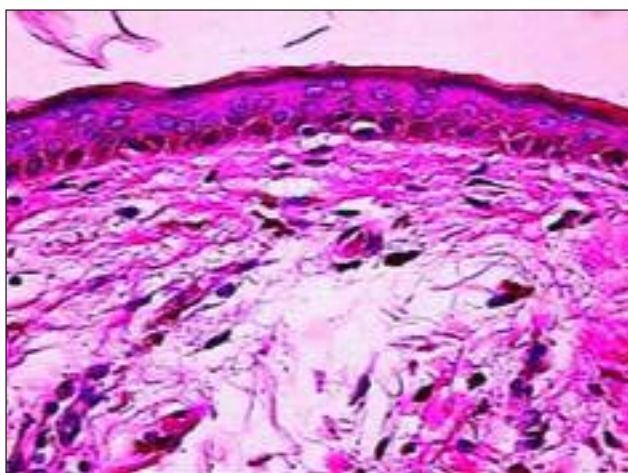


Figura 8: Histopatologia de fragmento palpebral superior – Atrofia epidérmica com retificação da camada basal (HE - 400X)

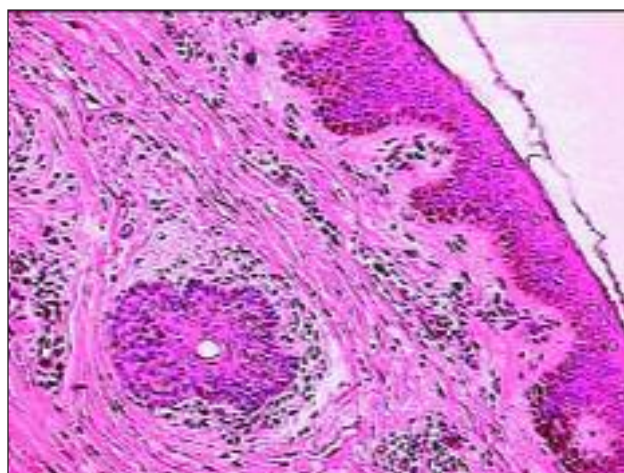


Figura 9: Histopatologia; Derme reticular com infiltrado perivascular e perianexial – fibras colágenas separadas e paralelas à superfície (HE - 200X)

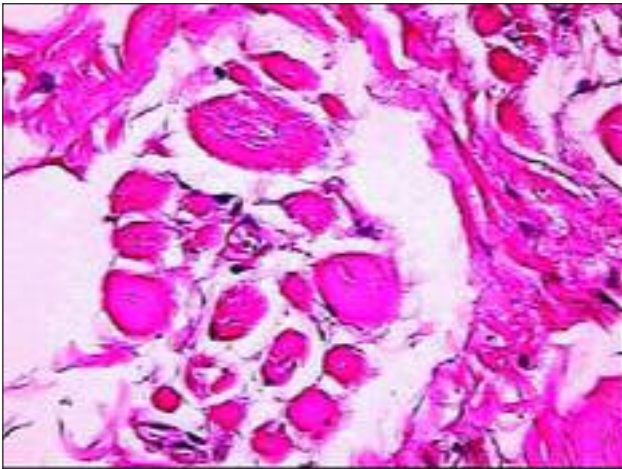


Figura 10: Histopatologia; Corte transversal mostrando degeneração muscular em vários graus e fibrose endoperimisial (HE - 400X)

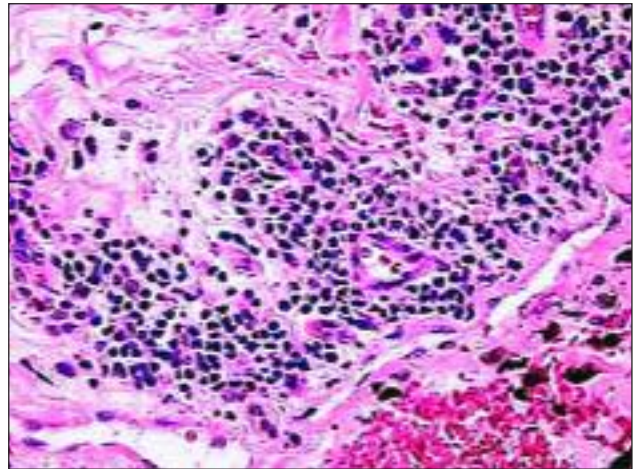


Figura 11: Histopatologia; Degeneração de miócitos em graus variados (HE - 400X)

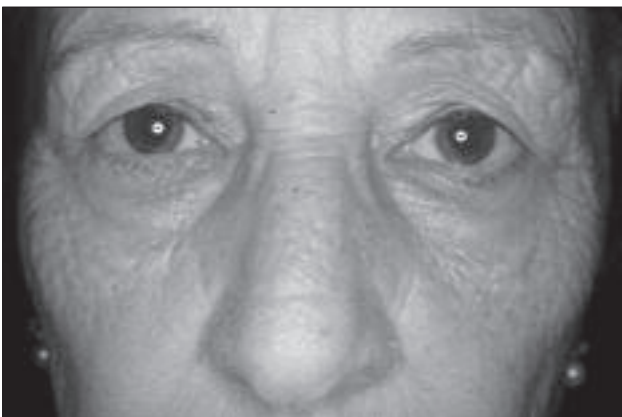


Figura 12: Dermatochalásio em paciente do sexo feminino, com 68 anos de idade; Redundância cutânea palpebral decorrente do processo de envelhecimento facial associada à protusão de bolsas de gordura

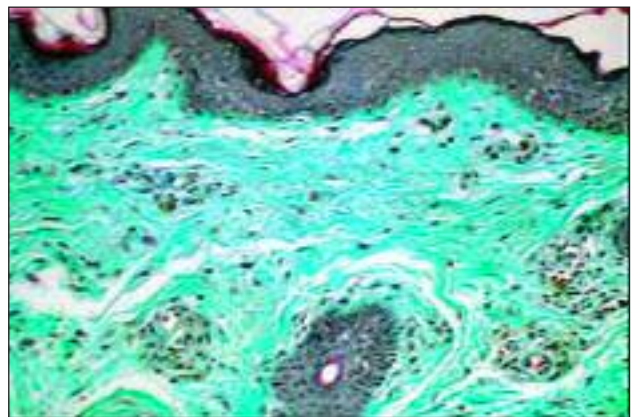


Figura 13: Histopatologia; Histopatologia de pele palpebral superior apresentando derme e epiderme sem alterações profundas compatíveis com dermatochalásio (Tricrômico de Gomori - 200X)

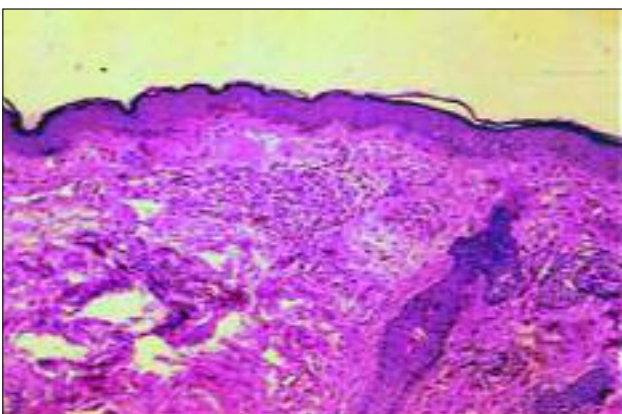


Figura 14: Dermatochalásio; Fragmento de pele palpebral superior e músculo orbicular pré-septal sem anormalidades (HE - 200X)

A histopatologia dos tecidos removidos mostrou uma série de alterações compatíveis com blefarocalásio. As alterações cutâneas revelam epiderme com focos de hiperqueratose e extensas áreas de atrofia, como apresentado pelos trabalhos de Custer<sup>(5)</sup> e Collin<sup>(6)</sup>, com retificação da camada basal resultante do apagamento das papilas (Figura 8).

A derme papilar apresenta-se fibrosada com fibroplasia e infiltrado linfocitário perivascular. A derme reticular exibe fibrose com diminuição das fibras elásticas em sua porção superior e edema nas porções média e profunda. Massa de fibras elásticas tortuosas, espessadas e basofílicas paralelas à superfície, bem como infiltrado linfo-plasmocitário perivascular e perianexial são achados rotineiros (Figura 9).

As alterações musculares são bastante relevantes, observando-se sinais de comprometimento muscular crônico pela fibrose de algumas regiões endomisiais e perimisiais (Figura 10). Os cortes histológicos revelam tecido conjuntivo fibroso com fibras musculares esqueléticas, ora isoladas, ora formando feixes por entre zonas hemorrágicas onde o depósito de hemossiderina é evidente. Infiltrado mononuclear e atrofia individual de algumas fibras que acumulam seus núcleos em escasso citoplasma até a sua atrofia total são evidências da degeneração muscular em graus diversos que incluem aumento de diâmetro e hialinização ou o seu desaparecimento com a formação de sacos nucleares (Figura 11).

## DISCUSSÃO

As causas da síndrome do blefarocalásio são ainda desconhecidas. Os ataques recorrentes de edema palpebral podem se desenvolver em qualquer idade, afetarem ambos os sexos e apresentarem duração e frequência variáveis com resolução espontânea, sendo freqüentemente considerados idiopáticos<sup>(4,7)</sup>. Alguns autores, como Benedict<sup>(10)</sup>, sugerem um componente alérgico como desencadeante dos episódios agudos. Fuchs<sup>(2)</sup> considera o angioedema como uma possível causa da síndrome do blefarocalásio, porém não se aprofundando em sua avaliação.

Presumivelmente uma reação urticariforme, que é a reação fundamental na gênese do angioedema, levaria à dilatação dos vasos acometidos na síndrome do blefarocalásio com extravasamento de fluido rico em proteínas, levando ao edema palpebral. Uma infinidade de fatores influenciam no surgimento do angioedema tais como: fatores ambientais, imunológicos, história familiar de atopia, sendo que uma vez que o processo se prolongue por mais de 6 semanas, nenhuma causa específica é encontrada em 80 a 90% dos casos<sup>(11)</sup>.

Em vista desses fatores, Jordan<sup>(12)</sup> postula que a síndrome do blefarocalásio seja uma forma de angioedema crônico envolvendo a pálpebra, onde os pacientes acometidos apresentaram um número aumentado de vasos responsivos em suas pálpebras que se dilatariam transitariamente com o estímulo adequado. Após episódios repetidos, as alterações clínicas se instalariam progressivamente.

Langley et al.<sup>(4)</sup> e Jordan<sup>(12)</sup>, histopatologicamente, encontraram aumento significativo da vascularização, com vasos de pequeno e médio calibre e morfologia normais, não se observando perivasculite ou infiltrados focais, levando os autores a acreditarem que a síndrome

possa ser considerada uma doença vascular. A vermelhidão cutânea palpebral, observada por nós durante a fase de edema, pode relacionar a etiologia do blefarocalásio com essas alterações vasculares.

Benedict<sup>(10)</sup> dividiu a alteração palpebral em intumescente ou estágio de edema, caracterizado por episódios recorrentes de edema palpebral e uma fase quiescente ou crônica, caracterizada por atrofia cutânea. Tenzel e Stewart<sup>(13)</sup> e Custer et al.<sup>(5)</sup> descreveram um estágio inicial seguido de outro que poderia ser hipertrófico ou atrófico. No estágio quiescente ou tardio não foram observados ataques de edema por um período de 2 anos ou mais<sup>(14)</sup>. Todos os nossos pacientes no estágio quiescente apresentaram atrofia cutânea.

Uma vez apresentadas as características clínicas, anatômicas e histopatológicas da síndrome do blefarocalásio, torna-se de singular importância sua adequada diferenciação do dermatocalásio, uma condição clínica constituída por redundância cutânea palpebral que se desenvolve como parte do processo de envelhecimento facial, freqüentemente acompanhada de protusão de bolsas de gordura que resulta em pseudoptose<sup>(13)</sup>, não estando relacionada a episódios recorrentes de edema palpebral de etiologia desconhecida.

## CONCLUSÃO

A síndrome do blefarocalásio é uma condição clínica complexa onde sua perfeita identificação torna-se imperiosa para o correto estabelecimento da conduta cirúrgica a ser adotada que deve ser individualizada, voltando-se para a correção das inúmeras alterações estruturais apresentadas – redundância cutânea, ptose palpebral, alterações cantais laterais, pseudo-epicanto – necessitando freqüentemente de procedimentos para reposicionamento e/ou reconstrução das estruturas palpebrais, que diferem da abordagem usual do dermatocalásio (Figuras 12, 13 e 14).

A avaliação clínica e histológica, a partir de 34 pacientes observados com a síndrome do blefarocalásio, permitiu sua perfeita diferenciação do dermatocalásio e o estabelecimento de condutas adequadas para cada caso, obtendo-se resultados satisfatórios, com uso correto da nomenclatura médica.

## SUMMARY

*The blepharochalasis syndrome is an uncommon disorder that initially appears in young patients, specially in puberty, being characterized by recurrent episodes of*

*periorbital swelling which, over the years, conduct to alterations in the palpebral support structure determining a group of characteristic signs and symptoms: palpebral skin redundancy with progressive thinning and wrinkling, pseudoepicanthus, lateral canthal tendon desinsertion, blepharoptosis, lid bags atrophy and a peculiar bronze skin pigmentation. The palpebral alterations can be divided in two stages: Initial stage (intumescent or swelling) characterized by recurrent episodes of palpebral swelling and a late stage (quiescent or cronic) where atrophy is the landmark. Surgical treatment is imposed with palpebral repositioning and, sometimes, reconstruction. In face of the numerous clinical findings and anatomic modifications of the syndrome, it's differentiation from dermatochalasis – palpebral skin redundancy that develops as part of the facial ageing process frequently accompanied by lid bags protrusion and pseudoptosis – becomes of great importance for the correct surgical planning and treatment of distinct pathologies. Our study evaluated 34 patients, 28 were submitted to surgical correction of blepharochalasis, between 1990 and 2005, characterizing the syndrome, differentiating it from dermatochalasis adequately and proposing the proper surgical planning for this condition.*

**Keywords:** Blepharoptosis/physiopathology/surgery; Elastic tissue/pathology; Edema/complications; Syndrome; Adolescent

## REFERÊNCIAS

- Duke-Elder S. The ocular adnexia. In: Textbook of ophthalmology. St. Louis: Mosby; 1952. p. 5001- 4.
- Fuchs E. [Uber blepharochalasis (Erschlaffung der Lidhaut)]. Wien Klin Wochenschr. 1896; 9: 109-10. German.
- Weidler WB. Blepharochalasis: Report of two cases with the microscopic examination. JAMA. 1913; 61: 1128-33.
- Langley KE, Patrinely JR, Anderson RL, Thiese SM. Unilateral blepharochalasis. Ophthalmic Surg. 1987; 18(8): 594-8.
- Custer PL, Tenzel RR, Kowalczyk AP. Blepharochalasis syndrome. Am J Ophthalmol. 1985; 99(4): 424-8.
- Collin JR, Beard C, Stern WH, Schoengarth D. Blepharochalasis. Br J Ophthalmol. 1979; 63(8): 542-6.
- Stieglitz LN, Crawford JS. Blepharochalasis. Am J Ophthalmol. 1974; 77(1): 100-2.
- Finney JL, Peterson HD. Blepharochalasis after a bee sting. Plast Reconstr Surg. 1984; 73(5): 830-2.
- Bergin DJ, McCord CD, Berger T, Friedberg H, Waterhouse W. Blepharochalasis. Br J Ophthalmol. 1988; 72(11): 863-7.
- Benedict WL. Blepharochalasis: report of three cases. JAMA. 1926; 87: 1735-9.
- Yecies LD, Kaplan AP. Urticaria. In: Parker CW, editor. Clinical immunology. Philadelphia: WB Saunders; 1980. p.1288-1315.
- Jordan DR. Blepharochalasis syndrome: a proposed pathophysiologic mechanism. Can J Ophthalmol. 1992; 27(1):10-5.
- Tenzel RR, Stewart WB. Blepharo-confusion - blepharochalasis or dermatochalasis? Arch Ophthalmol. 1978; 96(5): 911-2.
- Collin JR. Blepharochalasis. A review of 30 cases. Ophthalmol Plast Reconstr Surg. 1991; 7(3): 153-7.

---

### ENDEREÇO PARA CORRESPONDÊNCIA:

**Dr. Sergio Lessa**  
**Avenida Ataulfo de Paiva, 135 – Cj. 1101 - Leblon**  
**CEP 22449-900 - Rio de Janeiro – RJ**  
**Tel: (21) 2259-1245 – Fax: (21) 2259-0099**  
**E-mail: s.lessa@altermex.com.br**

# Ectrópio palpebral: características e relação com alterações óculo-palpebrais

## *Palpebral ectropion: characteristics and related eyelid and ocular alterations*

Carlos Eduardo dos Reis Veloso<sup>1</sup>, Silvana Artioli Schellini<sup>2</sup>, Carlos Roberto Padovani<sup>3</sup>, Carlos Roberto Pereira Padovani<sup>4</sup>

### RESUMO

**Objetivo:** Avaliar as características e as alterações óculo-palpebrais em portadores de ectrópio palpebral em nosso meio. **Métodos:** Estudo retrospectivo, observacional, avaliando-se os dados demográficos de 112 portadores de ectrópio, assim como as alterações dos cílios (triquíase e distiquíase), inflamações da margem palpebral (blefarite, meibomite), hiperemia da conjuntiva bulbar, cor da íris e presença de pterígio. Tais características foram correlacionadas com o tipo de ectrópio adquirido (involucional, cicatricial, mecânico ou paralítico). Os dados foram avaliados, segundo a frequência de ocorrência. **Resultados:** A maioria dos portadores de ectrópio apresentava faixa etária entre 71 e 80 anos de idade. O ectrópio involucional foi o mais freqüente (66,07%), seguido do cicatricial, mecânico, associação entre os tipos e paralítico. A maioria era do sexo masculino (70,53%), da raça branca. Foi observada a presença de triquíase em 21,42% e distiquíase em 4,46%, mais em portadores de ectrópio involucional. Houve associação importante com a blefarite, ocorrendo blefarite anterior em 100% e a posterior em 65,91% dos portadores de ectrópio involucional. Mais de 60% dos indivíduos apresentaram hiperemia da conjuntiva bulbar, cor escura de íris (marrom em 63,39%) e ausência de pterígio. **Conclusão:** Na região estudada, houve maior ocorrência de ectrópio involucional, em idosos, do sexo masculino, cor da pele branca, com íris escura, tendo sido muito freqüente o encontro simultâneo de triquíase, blefarite e hiperemia conjuntival nestes pacientes.

**Descritores:** Ectrópio/epidemiologia; Doenças palpebrais

<sup>1</sup>Ex-residente de oftalmologia – Departamento de OFT/ORL/CCP – Faculdade de Medicina de Botucatu – UNESP – Botucatu (SP) – Brasil;

<sup>2</sup>Professora livre-docente – Departamento de OFT/ORL/CCP – Faculdade de Medicina de Botucatu – UNESP – Botucatu (SP) – Brasil;

<sup>3</sup>Professor titular – Departamento de bioestatística – Instituto de Biociências – UNESP – Botucatu (SP) – Brasil;

<sup>4</sup>Pós-graduando – Mestrado - Faculdade de Ciências Agrônômicas – UNESP – Botucatu (SP) – Brasil.

Trabalho realizado na Faculdade de Medicina de Botucatu – UNESP – SP e apresentado como poster no XIV Congresso Brasileiro de Prevenção da Cegueira e Reabilitação Visual, Fortaleza – 2005.

Recebido para publicação em: 10/03/06 - Aceito para publicação em 27/04/06

## INTRODUÇÃO

O termo ectrópio se origina do grego e significa “girar para fora” (*Ek* = fora e *Trope* = girar). Esta afecção, muito mais comum na pálpebra inferior, é caracterizada pela eversão da margem palpebral e acarreta exposição da córnea, conjuntiva bulbar e tarsal.<sup>(1)</sup>

Com a resultante falta de contato entre a pálpebra evertida e o bulbo ocular, as glândulas palpebrais tornam-se ectásicas, acumulando suas secreções.<sup>(2)</sup> Como consequência destes processos, pode ocorrer ceratite, conjuntivite crônica, blefarite (anterior e posterior) e hordéolo. A exposição da conjuntiva tarsal pode levar a hipertrofia e ceratinização da mucosa conjuntival.

O ectrópio pode ser classificado como congênito e adquirido. Este último pode ser subdividido em involucional, cicatricial, mecânico e paralítico.<sup>(1)</sup> O ectrópio involucional é o tipo mais freqüente. Vários fatores estão envolvidos em sua gênese: flacidez dos ligamentos cantais medial e lateral, flacidez da pele e do músculo orbicular e a desinserção dos retratores da palpebral inferior.<sup>(3)</sup> O efeito da gravidade colabora para a eversão palpebral.

O ectrópio cicatricial é o resultado do encurtamento da lamela anterior. Pode ocorrer em decorrência de trauma (queimadura térmica ou química, seqüela de blefaroplastia com ressecção excessiva de pele) ou processo inflamatório crônico da pele (eczema, dermatite atópica, leishmaniose e linfoma cutâneo de células T).<sup>(1)</sup> O defeito pode ser localizado ou envolver toda a pálpebra, sendo freqüentemente observado em indivíduos de pele bastante clara e que trabalham ao sol em regiões ensolaradas.

O ectrópio mecânico está relacionado à presença de massa tumoral na margem palpebral.

O ectrópio paralítico é causado pela paralisia do VII par (nervo facial), condição esta também responsável pelo lagoftalmo.

As observações na prática diária mostram que o ectrópio é uma lesão muito encontrada em nosso país,<sup>(4)</sup> provavelmente pelas condições climáticas e também em decorrência do aumento da sobrevivência da população.

Apesar disso, poucos são os estudos que abordam o assunto, fazendo com que dados de prevalência desta lesão e suas consequências para o sistema óculo-palpebral, de acordo com o tipo de ectrópio, não sejam conhecidos.

O objetivo do presente trabalho é realizar uma análise dos portadores de ectrópio palpebral, enfocando o tipo de ectrópio e as alterações decorrentes desta afecção para a pálpebra e superfície ocular.

## MÉTODOS

Foram avaliados retrospectivamente, 112 portadores de ectrópio que procuraram o serviço de oftalmologia do Hospital das Clínicas da Faculdade de Medicina de Botucatu, entre os meses de janeiro a novembro de 2004.

Os pacientes foram fotodocumentados, usando uma camera Nikon Colpix 5500. As imagens foram transferidas para um arquivo fotográfico em computador McIntosh, ampliadas e avaliadas sempre pelo mesmo examinador (CERV), que analisou as seguintes características: sexo, idade, raça (obtidos através do estudo dos prontuários), além de alterações dos cílios (triquíase e distiquíase), presença de blefarite (anterior e posterior), hiperemia da conjuntiva bulbar, cor da íris e pterígio (obtidos dos arquivos fotográficos). Tais características foram correlacionadas com o tipo de ectrópio adquirido (involucional, cicatricial, mecânico ou paralítico). Também foram consideradas as associações existentes entre estes tipos.

Os dados foram submetidos à avaliação estatística, estudando-se a distribuição de freqüências do tipo de ectrópio, segundo as variáveis de interesse.

## RESULTADOS

O tipo de ectrópio predominante foi o involucional (66,07%), seguido em ordem decrescente de freqüência de ocorrência por cicatricial (16,96%), mecânico (8,92%), associações entre os tipos (5,35%) e paralítico (2,67%). As seguintes associações foram encontradas: involucional e mecânico; involucional e cicatricial; cicatricial e mecânico.

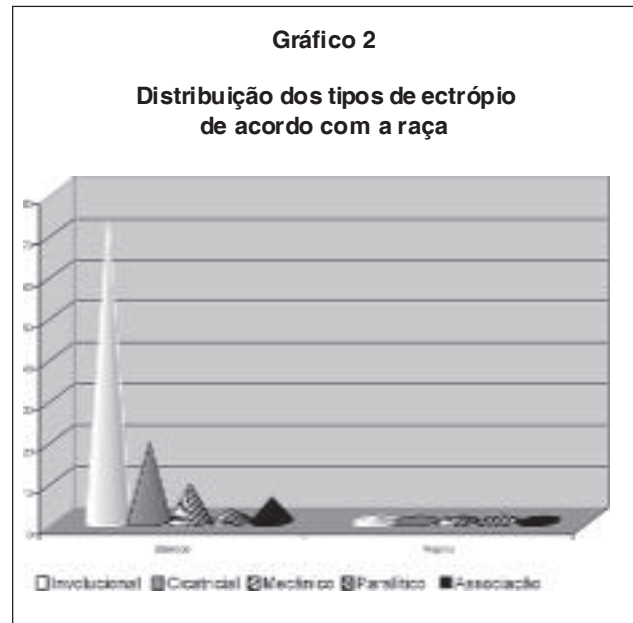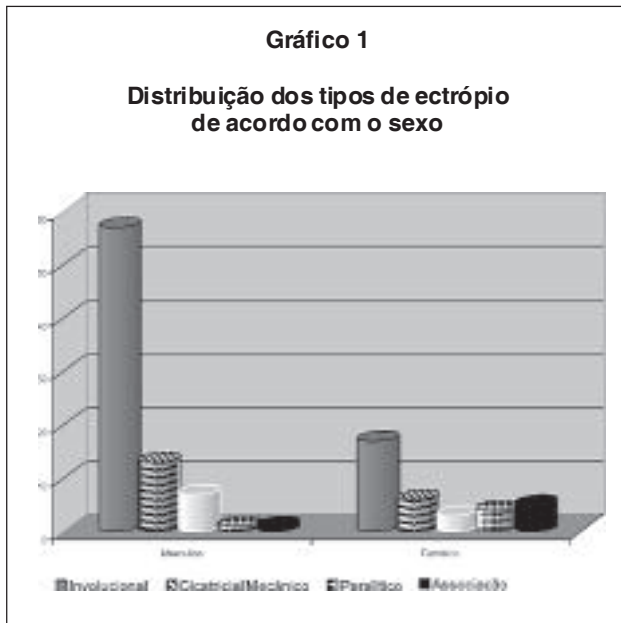
A maioria dos portadores de ectrópio era do sexo masculino (70,53%), exceto os paralíticos e as associações (Gráfico 1).

Quanto à cor da pele, houve predomínio significativo da branca em todos os tipos de ectrópio (Gráfico 2), não havendo pardos ou orientais na amostra estudada.

Com relação às alterações dos cílios, 21,42% dos portadores de ectrópio apresentaram triquíase e somente 4,46% distiquíase. Houve predomínio das alterações dos cílios entre os que foram classificados como tipo involucional (Tabela 1).

Metade dos portadores de ectrópio apresentava blefarite, principalmente presente no tipo involucional, quando todos possuíam blefarite anterior e 65,91%, blefarite posterior (Tabela 2).

Mais de 60% dos pacientes apresentavam hiperemia da conjuntiva bulbar no momento da primei-



ra consulta. Este sinal também foi mais freqüente no tipo involucional (Tabela 3).

A maior parte dos pacientes (63,39%) possuíam íris de cor escura (marrom), o que predominou em quase todos os tipos de ectrópio (Tabela 4).

A maioria dos pacientes não apresentou pterígio. Quando presente, este foi mais encontrado nos portadores de ectrópio involucional (Tabela 5).

A maior parte dos pacientes eram idosos (entre 71 e 80 anos de idade). Em todas as faixas etárias o tipo predominante foi o involucional, com exceção dos pacientes entre 51 e 60 anos que apresentaram, em sua maioria, o tipo cicatricial (Gráfico 3).

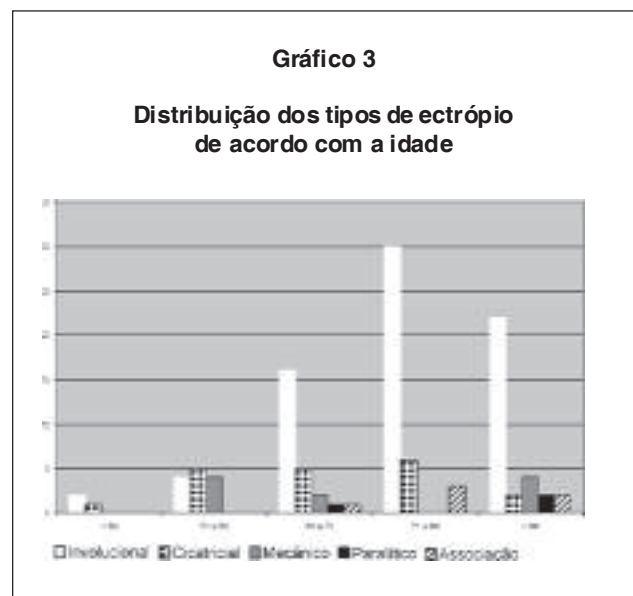## DISCUSSÃO

Dentre as alterações de posicionamento palpebral, o ectrópio é a condição mais freqüente.<sup>(4)</sup>

Esta afecção se associa a alterações da superfície ocular,<sup>(2)</sup> o que torna necessário o tratamento cirúrgico para que exista “saúde” para o olho externo.

No presente estudo, assim como em um estudo australiano,<sup>(5)</sup> os homens apresentaram mais ectrópio involucional, o que pode estar relacionado com as dimensões do tarso que são maiores no sexo masculino.<sup>(3)</sup>

A presença do ectrópio pode refletir costumes da população estudada. Em regiões onde as mulheres não trabalham expostas ao sol, o ectrópio cicatricial pode ocorrer mais em homens. Entretanto, em nossa região, o ectrópio cicatricial acometeu igualmente os dois sexos,



provavelmente porque as mulheres estão expostas aos mesmos riscos, exercendo atividades externas, tanto quanto os homens.

Houve predomínio quase que absoluto do ectrópio em indivíduos de pele branca, havendo apenas 1 caso de ectrópio involucional e 1 de ectrópio mecânico, envolvendo negros, não tendo sido encontrados casos de ectrópio em orientais ou pardos. Tal achado, em parte, pode ser explicado pelo predomínio de pele clara em nossa região. E também porque os orientais têm maior tendência ao ectrópio.<sup>(6)</sup>

Tabela 1

## Distribuição dos tipos de ectrópio de acordo com as alterações dos cílios

Cílios \ Tipo	Involucional	Cicatricial	Mecânico	Paralítico	Associação	Total
Triquiase	16 (66,67%)	4 (16,67%)	3 (12,50%)	0 (0,00%)	1 (4,16%)	24
Distiquiase	4 (80,00%)	1 (20,00%)	0 (0,00%)	0 (0,00%)	0 (0,00%)	5
Ambos	1 (100,01500%)	0 (0,00%)	0 (0,00%)	0 (0,00%)	0 (0,00%)	1
Ausente	53 (64,63%)	14 (17,07%)	7 (5,56%)	3 (3,65%)	5 (6,09%)	82

Tabela 2

## Distribuição dos tipos de ectrópio de acordo com as blefarites

Blefarite \ Tipo	Involucional	Cicatricial	Mecânico	Paralítico	Associação	Total
Anterior	5 (100,00%)	0 (0,00%)	0 (0,00%)	0 (0,00%)	0 (0,00%)	5
Posterior	29 (65,91%)	10 (22,73%)	2 (4,55%)	1 (2,27%)	2 (4,55%)	44
Ambas	3 (42,84%)	1 (14,29%)	1 (14,29%)	1 (14,29%)	1 (14,29%)	7
Ausente	37 (66,07%)	8 (14,29%)	7 (12,50%)	1 (1,79%)	3 (5,35%)	56

Tabela 3

## Distribuição dos tipos de ectrópio de acordo com hiperemia conjuntival

Hiperemia \ Tipo	Involucional	Cicatricial	Mecânico	Paralítico	Associação	Total
Presente	42 (61,76%)	14 (20,59%)	7 (10,29%)	2 (2,94%)	3 (4,41%)	68
Ausente	32 (72,72%)	5 (11,36%)	3 (6,82%)	1 (2,28%)	3 (6,82%)	44

Tabela 4

## Distribuição dos tipos de ectrópio de acordo com a cor da íris

Íris \ Tipo	Involucional	Cicatricial	Mecânico	Paralítico	Associação	Total
Escura	48 (67,70%)	11 (15,49%)	7 (9,86%)	2 (2,82%)	3 (4,23%)	68
Clara	25 (62,50%)	8 (20,00%)	3 (7,50%)	1 (2,50%)	3 (7,50%)	40

Tabela 5

## Distribuição dos tipos de ectrópio de acordo com presença de pterígio

Pterígio \ Tipo	Involucional	Cicatricial	Mecânico	Paralítico	Associação	Total
Presente	35 (70,00%)	6 (12,00%)	5 (10,00%)	2 (4,00%)	2 (4,00%)	50
Ausente	39 (62,90%)	13 (20,98%)	5 (8,06%)	1 (1,61%)	4 (6,45%)	62

Na Austrália, o ectrópio foi mais encontrado em indivíduos de íris clara.<sup>(5)</sup> Entretanto, esta observação não se confirma em nosso meio e deve ser decorrente da maior miscigenação que existe no nosso país.

Com relação às alterações dos cílios, ocorrida em 25% dos pacientes, provavelmente são decorrentes das inflamações palpebrais crônicas, como a meibomite e blefarite anterior, freqüentemente associadas ao ectrópio<sup>(2)</sup>

A estase de secreção nas glândulas tarsais é piorada pelo não contato da pálpebra com o bulbo ocular, o que reduz a excreção das secreções e favorece a infecção.

Uma alteração freqüentemente presente em todos os tipos de ectrópio e de difícil quantificação, é a ptose dos cílios, que afeta tanto a pálpebra superior, quanto a inferior.

Mais de 60% dos pacientes deste estudo apresentavam hiperemia da conjuntiva bulbar. O

posicionamento incorreto dos cílios e as infecções da margem favorecem a instabilidade do filme lacrimal, a inflamação crônica da conjuntiva e da córnea e podem contribuir para a ocorrência desse sinal.

Alterações oculares, como a pinguecula, foram relacionadas ao ectrópio por outros.<sup>(5)</sup> Tanto a pinguecula, como o pterígio são muito comuns em nosso meio, tendo sido detectado um número considerável de indivíduos que apresentaram, concomitantemente, ectrópio e pterígio. Também aqui, as inflamações da margem palpebral podem levar à desestabilização do filme lacrimal, fato que é considerado uma das teorias para a patogênese do pterígio.<sup>(7)</sup>

O presente estudo mostrou relação positiva entre aumento da idade e presença de ectrópio, assim como também observado por outros.<sup>(5)</sup> As placas tarsais têm tendência a se atrofiar ou “encolher” com a idade,<sup>(3,8)</sup> o que explica a maior prevalência, tanto do ectrópio, quanto do entrópio, entre os idosos.

Os achados de triquíase, blefarite posterior, hiperemia conjuntival e pterígio foram mais frequentes em portadores de ectrópio do tipo involucional, o tipo mais comum de ectrópio em nosso meio. Uma possível explicação para este fato é que os demais tipos (cicatricial, mecânico e paralítico), geralmente estão associados a doenças ou lesões que fazem com que o paciente procure atenção médica mais rapidamente, impedindo que os achados citados, decorrentes da cronicidade do processo, se manifestem.

## CONCLUSÃO

Avaliando uma população de portadores de ectrópio, observou-se maior ocorrência de ectrópio involucional, ocorrendo mais em idosos, do sexo masculino, de pele clara, com íris escura, tendo sido muito frequente o encontro simultâneo de triquíase, blefarite, meibomite e hiperemia conjuntival.

## SUMMARY

**Objective:** To evaluate the gender and the characteristics of the ectropion carriers in our region. **Methods:** A retrospective study was done evolving 112 ectropion carriers. The sex, race, eyelashes alterations (trichiasis and distichiasis), anterior and posterior blepharitis, conjunctival redness, iris color and pterygium presence were evaluated. Gender data were correlated to ectropion classification (involucional, cicatricial, mechanic or paralytic) and submitted to statistical analysis. **Results:** The eyelid ectropion occurred more between 71 and 80 years

old. The involucional ectropion was the most frequently observed (66,07%), followed by the cicatricial, mechanic, associated types and paralytic. The majority of the patients were male (70,53%), with White skin. Trichiasis (21,42%) and distichiasis (4,46%) were associated to the ectropion eyelid and mainly in the involucional ectropion carriers. Half of the sample had blepharitis and the majority of the patients had red eye (60%) and brown iris (63,39%). Pterygium was absent in the majority of the patients. **Conclusion:** The involucional ectropium is the most frequently observed in our region, mainly in elderly, male, White skin, brown iris and associated to trichiasis, blepharitis and red eyes.

**Keywords:** Ectropion/epidemiology; Eyelid diseases

## REFERÊNCIAS

1. Matayoshi S, Forno EA, Moura EM. Ectrópio In: Matayoshi S, Forno EA, Moura EM. Manual de cirurgia plástica ocular. São Paulo: Roca; 2004. cap.7. p.67-77.
2. Schellini SA, Zimmermann GPM, Hoyama E, Padovani CR, Padovani CRP. Alterações da margem palpebral associadas ao ectrópio. Arq Bras Oftalmol. 2005; 68(5):619-22.
3. Bashour M, Harvey J. Causes of involucional ectropion and entropion – age-related tarsal changes are the key. Ophthal Plast Reconstr Surg. 2000;16(2):131-41.
4. Schellini SA, Yamamoto ES, Hoyama E, Moraes-Silva MRB, Padovani CR. Ocorrência de alterações óculopalpebrais em pacientes observados na Faculdade de Medicina de Botucatu – São Paulo. Medicina (Ribeirão Preto). 2000; 33(3):331-7.
5. Mitchell P, Hinchcliffe P, Wang JJ, Rochtchina E, Foran S. Prevalence and associations with entropion in an older population: the Blue Mountains Eye Study. Clin Experiment Ophthalmol. 2001;29(3):108-10.
6. Carter SR, Chang J, Aguilar GL, Rathbun JE, Seiff SR. Involucional entropion and ectropion of the Asian lower eyelid. Ophthal Plast Reconstr Surg. 2000;16(1):45-9.
7. Alves MR, Abreu LFM, Sampaio MW, Zanato A, Magalhães PB. Contribuição ao estudo do filme lacrimal na evolução do pterígio. Rev Bras Oftalmol. 1985; 44(3): 94-5.
8. Sisler HA, Labay GR, Finlay JR. Senile ectropion and entropion: a comparative histopathological study. Ann Ophthalmol. 1976; 8(3):319-22.

ENDEREÇO PARA CORRESPONDÊNCIA:

Silvana Artioli Schellini

DEP. OFT/ORL/CCP - Faculdade de Medicina de Botucatu - UNESP

CEP 18618-970 - Botucatu - São Paulo

E-mail: sartioli@fmb.unesp.br

# Análise das dacriocistorrinostomias endonasais realizadas no Hospital Regional de São José – Homero de Miranda Gomes no período de 1999 a 2001

## *Analysis of the endonasal dacryocystorhinostomies operated at Hospital Regional de São José – Homero de Miranda Gomes in the period between 1999 and 2001*

Iara da Rosa Mendes<sup>1</sup>, Astor Grumann Junior<sup>2</sup>, Eduardo Stefani<sup>3</sup>, Franciele Vegini<sup>1</sup>, Rafael Allan Oechsler<sup>1</sup>

### RESUMO

**Objetivo:** Avaliar a efetividade da técnica de dacriocistorrinostomia endonasal, analisar alterações rinológicas associadas e possíveis complicações dos pacientes submetidos a este procedimento cirúrgico no serviço de oftalmologia do Hospital Regional de São José – Homero de Miranda Gomes, no período de março de 1999 a novembro de 2001, e analisar as taxas de sucesso cirúrgico. **Método:** Estudo longitudinal e prospectivo de todos os pacientes que foram atendidos pelo Departamento de Plástica Ocular e Órbita, do Hospital Regional de São José – Homero de Miranda Gomes (HRSJ-HMG), no período de março de 1999 a setembro de 2001, com diagnóstico de obstrução das vias lacrimais e que foram submetidos à dacriocistorrinostomia endonasal. O período de seguimento pós-operatório foi de 60 dias. **Resultado:** Dos 22 pacientes submetidos à cirurgia, treze (59,0%) eram do sexo feminino e nove (41,0%) pertenciam ao sexo masculino. A idade média foi de 34,8 (desvio-padrão 17,9) anos. Doze (52,2%) cirurgias foram realizadas no olho direito e 11 (47,8%) no olho esquerdo. O tempo de evolução médio dos sintomas foi de 5,3 anos (desvio-padrão 9,4). A duração das cirurgias foi em média 74 minutos (desvio-padrão 19,4). As intercorrências transoperatórias foram: sangramento pós-operatório abundante, difícil localização do saco lacrimal e entubação com silicone, necessidade de osteotomia manual. A taxa de sucesso cirúrgico encontrada foi de 86,9%. **Conclusão:** Houve uma predominância de pacientes do sexo feminino, conforme a maioria dos trabalhos pesquisados, enquanto a média de idade foi inferior à da maioria dos trabalhos encontrados na literatura. O tempo médio para realização da cirurgia foi significativamente maior que em outros trabalhos. E as complicações transoperatórias e taxa de sucesso assemelham-se à dos estudos pesquisados.

**Descritores:** Dacriocistorrinostomia; Obstrução dos ductos lacrimais; Aparelho lacrimal/patologia; Dacriocistite; Procedimentos cirúrgicos oftalmológicos

<sup>1</sup> Residente em oftalmologia do Hospital Regional de São José – Homero de Miranda Gomes (HRSJ-HMG) – São José (SC), Brasil;

<sup>2</sup> Supervisor da residência em oftalmologia do Hospital Regional de São José – Homero de Miranda Gomes (HRSJ-HMG) – São José (SC), Brasil; Doutor em oftalmologia pela Universidade Federal de Minas Gerais - UFMG – Belo Horizonte (MG), Brasil;

<sup>3</sup> Otorrinolaringologista do Hospital Regional de São José – Homero de Miranda Gomes (HRSJ-HMG) - São José (SC), Brasil;

Trabalho realizado no Departamento de plástica ocular e órbita, do Hospital Regional de São José – Homero de Miranda Gomes – (HRSJ-HMG) – São José (SC) – Brasil.

Recebido para publicação em: 30/01/05 - Aceito para publicação em 24/04/06

## INTRODUÇÃO

**A** obstrução adquirida do sistema lacrimal é uma desordem comum que se apresenta clinicamente com epífora constante e infecções intermitentes das vias lacrimais<sup>1,3</sup>. O tratamento definitivo para a correção da mesma é cirúrgico, existindo várias técnicas para tal<sup>4</sup>.

O primeiro relato de uma cirurgia no sistema lacrimal foi feito aproximadamente em 1770, por Wolfgang von Goethe. Em 1904, Totti descreveu a primeira técnica para dacriocistorrinostomia externa, que foi aperfeiçoada por Dupuy-Dutemps e Bourguet em 1921. Em 1893, Caldwell fez a primeira abordagem endonasal para a ressecção da mucosa nasal que circundava o orifício de saída da sonda no nariz. Vários autores, posteriormente, se seguiram a ele, aperfeiçoando a técnica, como West, Koffler, Heermann, entre outros. A introdução, nas últimas décadas, dos endoscópios rígidos com lentes de alta definição propiciou ao cirurgião uma visualização completa do nariz, assim como da área a ser operada<sup>1,5</sup>, levando a uma maior utilização desta via cirúrgica.

Para realizar uma boa cirurgia, o conhecimento da anatomia das vias lacrimais e suas relações com a parede do nariz, bem como a localização do saco lacrimal e dos vasos angulares, são pré-requisitos essenciais. Também, o perfeito conhecimento da fisiopatogenia das afecções lacrimais muito ajudará no diagnóstico correto das mesmas, que, na maior parte dos casos, pode ser feito pela história do paciente e exame oftalmológico completo<sup>6</sup>.

Procedimentos diagnósticos específicos incluem o teste de refluxo ou expressão do saco lacrimal; teste do desaparecimento da fluoresceína ou teste de Milder e teste de Jones primário ou secundário<sup>1,3</sup>. Dentre os exames complementares importantes, tem-se a dacriocistografia, que é a investigação radiológica das vias lacrimais, e a endoscopia nasal<sup>1,3</sup>.

Inúmeros estudos têm apontado a dacriocistorrinostomia endonasal como uma técnica cirúrgica altamente eficaz e segura, bem como tem apresentado resultados superiores aos das dacriocistorrinostomias externas<sup>2,7</sup>.

O presente estudo foi desenvolvido com a finalidade de avaliar a efetividade da técnica de dacriocistorrinostomia endonasal, analisando as alterações rinológicas associadas e possíveis complicações dos pacientes submetidos a este procedimento cirúrgico no serviço de oftalmologia do Hospital Regional de São José – Homero de Miranda Gomes, no

período de março de 1999 a novembro de 2001, e analisar as taxas de sucesso cirúrgico.

## MÉTODOS

Realizado estudo longitudinal e prospectivo, com todos os pacientes que foram atendidos pelo Departamento de Plástica Ocular e Órbita, do Hospital Regional de São José – Homero de Miranda Gomes (HRSJ-HMG), localizado na Grande Florianópolis, Santa Catarina, no período de março de 1999 a setembro de 2001, com diagnóstico de obstrução das vias lacrimais e que foram submetidos à dacriocistorrinostomia endonasal.

Para o diagnóstico correto foi feito exame oftalmológico completo e dacriocistografia. O exame oftalmológico compreendeu exame da acuidade visual, motilidade ocular extrínseca, biomicroscopia, e, posteriormente, os específicos para as vias lacrimais: expressão, irrigação, sondagem diagnóstica e os testes de desaparecimento da fluoresceína (Milder) e teste de Jones. Para todos os pacientes foi solicitada dacriocistografia.

Foi estabelecido um protocolo para análise dos pacientes. As variáveis estudadas foram: sexo, idade, olho operado, tempo de evolução dos sintomas, presença ou não de dacriocistite prévia, realização de procedimento cirúrgico para desobstrução das vias lacrimais prévio, duração da cirurgia, intercorrências transoperatórias, procedimentos associados no momento da cirurgia e seguimento pós-operatório (1°, 7° e 60° dias).

A duração da cirurgia foi medida da dilatação do ponto lacrimal e irrigação do sistema lacrimal até a colocação de pomada de associação entre antibiótico e corticóide.

A técnica cirúrgica para todos os pacientes foi a dacriocistorrinostomia endonasal e esta foi realizada por um oftalmologista, juntamente com um otorrinolaringologista. Todos os pacientes foram submetidos à anestesia geral. Com relação à técnica cirúrgica, todos os procedimentos foram realizados sob endoscopia nasal com endoscópio rígido com angulação de 0°. Inicialmente é introduzida uma mecha de algodão com solução vasoconstritora na cavidade nasal por 5 minutos, o campo cirúrgico é delimitado como 1cm à frente do corneto médio, na parede lateral do meato médio nasal, em região correspondente ao saco lacrimal, a mucosa é infiltrada com 1 ml de anestésico com vasoconstritor. A incisão é realizada nesta região, previamente infiltrada, excisando-se uma camada mucoperiosteal de 1x1cm. Faz-se uma janela óssea ovalada com sistema de brocas retas. Posteriormente, a parede lateral do saco lacrimal é

retirada e realiza-se sondagem das vias lacrimais com posterior entubação bicanalicular com silicone. Procede-se então o reposicionamento das conchas, revisão da cavidade, tamponamento anterior do nariz e curativo compressivo com antibiótico. Em alguns casos, foram operados simultaneamente septoplastia, turbinectomia e exérese de pólipos.

As avaliações pós-operatórias foram feitas nos 1º, 7º e 60º dias seguintes à realização da cirurgia. Na ocasião, os pacientes foram questionados sobre sua satisfação com relação a sintomatologia e fatores estéticos e também foi avaliada a permeabilidade das vias lacrimais, através da expressão do saco lacrimal e teste de Milder.

Foi considerado sucesso cirúrgico quando, no pós-operatório de 60 dias, o paciente apresentava vias lacrimais pérvias, acompanhada de expressão negativa e ausência de sintomas.

## RESULTADOS

No estudo realizado, compreendendo o período de março de 1999 à setembro de 2001, foram diagnosticados como apresentando obstrução das vias lacrimais e submetidos à dacriocistorrinostomia endonasal, 23 casos de 22 pacientes, tendo sido estes avaliados pelo Departamento de Plástica Ocular e Órbita do Serviço de Oftalmologia do Hospital Regional de São José – Homero de Miranda Gomes (HRSJ-HMG).

Dos 22 pacientes submetidos à dacriocistorrinostomia endonasal, treze (59,0%) eram do sexo feminino e nove (41,0%) pertenciam ao sexo masculino. A idade dos pacientes variou entre 7 e 67 anos, com uma média de 34,8 anos (desvio-padrão 17,9). Dentre as cirurgias realizadas, 12 (52,2%) foram no olho direito e 11 (47,8%) no olho esquerdo. O tempo de evolução médio dos sintomas foi de 5,3 anos, variando entre 1 e 14 anos (desvio-padrão 9,4).

Dos 22 pacientes, oito (36,4%) apresentaram história de dacriocistite prévia e dois (9,0%) já haviam sido submetidos à dacriocistorrinostomia externa. A duração das cirurgias variou de 40 a 108 minutos, com uma média de 74 minutos (desvio-padrão 19,4). O silicone foi utilizado em todos (100,0%) os 23 olhos operados.

A maior parte das cirurgias transcorreu sem qualquer intercorrência mas, em quatro (17,5%) casos houve sangramento trans-operatório abundante, em dois (8,7%) casos foi difícil a localização do saco lacrimal e entubação com silastic, em um (4,3%) houve a necessidade de osteotomia manual pela quebra do motor, e também em um outro caso (4,3%) houve prolapso de gordura orbitária.

Em alguns casos, foram realizados procedimen-

Tabela 1

### Intercorrências transoperatórias das cirurgias de dacriocistorrinostomia endonasal

Intercorrências trans-operatórias	Nº	%
Nenhuma	15	65,2
Sangramento abundante	4	17,5
Difícil localização do saco lacrimal e entubação com silastic	2	8,7
Quebra do motor da broca, com necessidade de osteotomia manual	1	4,3
Prolapso de gordura orbital	1	4,3

Fonte: Arquivo do Serviço de Oftalmologia do HRSJ-HMG

tos associados, como correção de desvio de septo em 9 (39,2%) casos, correção de hipertrofia do corneto médio em 2 (8,7%) casos e ressecção de pólipos nasais em mais um (4,3%) caso.


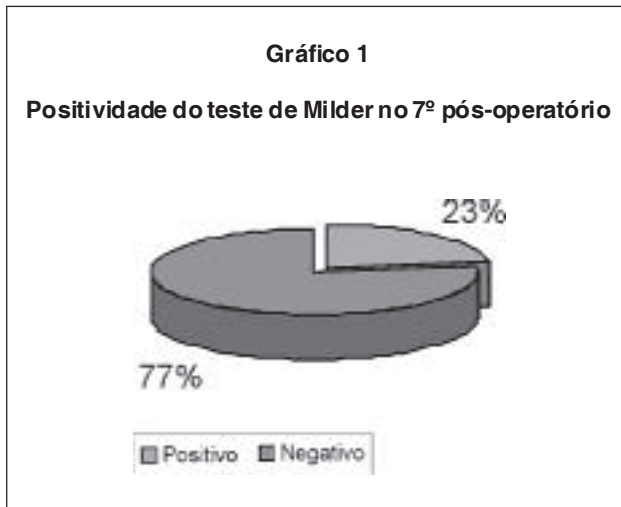
Na primeira avaliação pós-operatória, o edema nasal esteve presente em 13 (56,5%) dos 23 olhos operados, e em 12 (52,2%) deles houve sangramento. A expressão do saco lacrimal foi negativa em 19 (82,6%) pós-operatórios e, dentre os 4 (17,4%) positivos, 2 (8,7%) apresentaram secreção mucóide, e 2 (8,7%) secreção serosanguinolenta.

No 7º dia pós-operatório, em 15 (65,2%) casos os pacientes referiam ausência de sintomas, 6 (26,1%) referiam melhora em relação ao período anterior à cirurgia e 2 (8,7%) referiam permanecer com o quadro inalterado. Em três (13,0%) casos, havia presença de edema nasal e um (4,3%) caso permanecia com sangramento. A expressão do saco lacrimal foi negativa em 20 (87,0%) casos e, nos três (13,0%) casos onde permanecia positiva foi referida como secreção mucóide. A positividade do teste de Milder no 7º e 60º dias de pós-operatório encontra-se expressa nos gráficos 1 e 2.

No 60º dia após a cirurgia, em 17 (73,9%) casos os pacientes referiam ausência de sintomas, 3 (13,0%) referiam melhora em relação ao período anterior e em um (4,3%) caso o quadro permaneceu inalterado. A expressão do saco lacrimal foi negativa em 20 (86,9%) casos, permanecendo positiva em três (13,0%) casos, todos estes com aspecto mucóide. O teste de Milder foi negativo em 14 (60,8%) casos, positivo (+) em 7 (13,9%) casos e (++) em 2 (8,6%) casos.

## DISCUSSÃO

Analisaram-se neste trabalho os casos submetidos à dacriocistorrinostomia endonasal no período de março de 1999 a setembro de 2001, no departamento de



plástica ocular e órbita do serviço de oftalmologia do HRSJ-HMG.

Encontrou-se neste estudo uma predominância do sexo feminino com indicação para este tipo de procedimento (59,0%). Em outros encontraram-se dados semelhantes, como no trabalho realizado por Ibrahim e colaboradores<sup>6</sup>, que apresentou 60,0% dos casos em pacientes do sexo feminino, em Lee et al<sup>7</sup>, que referiu 70,8% de mulheres e em Hartikainen et al<sup>4</sup>, que também citou 71,8% de pacientes do sexo feminino, além de Tsirbas et al<sup>8</sup> que referiu 70,4% de pacientes mulheres.

A média de idade no presente trabalho foi de 34,8 anos, média esta inferior àquela da maior parte dos trabalhos analisados, como Ibrahim et al<sup>6</sup>, que apresenta uma média de idade de 68 anos, Lee et al<sup>7</sup>, com uma média de 48 anos, Hartikainen et al<sup>4</sup>, com uma média de 61 anos e Tsirbas et al<sup>8</sup> com média igual a 62,9 anos.

Quanto ao olho operado, Hartikainen et al<sup>4</sup> apresentaram 19 (59,3%) olhos direitos submetidos à cirurgia e 13 (40,7%) olhos esquerdos. No presente trabalho, encontrou-se 12 (52,2%) cirurgias realizadas em olho direito e 11 (47,8%) em olho esquerdo.

O tempo médio de evolução dos sintomas foi de 5,3 anos neste estudo. Hartikainen et al<sup>4</sup> referiu uma média de tempo de evolução dos sintomas de 11 anos.

No presente estudo, 8 (36,4%) pacientes apresentaram história de dacriocistite prévia. No estudo de Hartikainen et al<sup>4</sup>, 4 (13,3%) pacientes submetidos à dacriocistorrinostomia endonasal tinham história de dacriocistite prévia.

Neste trabalho, a média de tempo das cirurgias foi de 74 minutos. Hartikainen et al<sup>4</sup> referiu uma média de 40 minutos, Dolman<sup>9</sup> citou média de 18,5 minutos e Malhotra et al<sup>10</sup> referiu média de 39,6 minutos para o

procedimento. Este maior tempo cirúrgico pode ser explicado pelo fato de muitas vezes a DCR foi realizada juntamente com outros procedimentos cirúrgicos, como correção de desvio de septo e hipertrofia de corneto, bem como pelo fato de todos os pacientes terem sido entubados com silastic, fato não ocorreu em outros estudos. Ainda que para vários autores, a entubação bicanalicular seja fundamental para o sucesso cirúrgico<sup>3</sup>.

Complicações transoperatórias descritas, como em Woog et al<sup>3</sup>, se assemelham as que encontrou-se, como hemorragia intra-operatória, dificuldade de entubação e prolapso da gordura orbitária. Neste trabalho, o prolapso de gordura orbitária ocorreu porque o paciente possuía alterações anatômicas na cavidade nasal, que levaram à realização de osteotomia em posição mais inferior. Com isso, quando comprimia-se o canto interno, com a finalidade de localizar o saco lacrimal, ocorria pequeno prolapso de gordura orbitária, o que não atrapalhou a realização do procedimento, conforme descrição prévia.

Associou-se como principal procedimento a septoplastia, em 9 (39,2%) casos, assim como em Woog et al<sup>3</sup>, que apresentou a necessidade de correção do septo nasal em 33% dos casos e Tsirbas et al<sup>8</sup>, que o fez em 35,4% dos pacientes.

A taxa de sucesso cirúrgico, avaliada segundo critérios anteriormente descritos, encontrada no presente estudo foi de 86,9%. Weidenbecher et al<sup>2</sup> encontrou uma taxa de sucesso semelhante ao deste estudo, de 86%, assim como Yañez<sup>11</sup>, com 85,7%. Em outros trabalhos, referiram-se taxas de sucesso menores, como a citada por Hartikainen et al<sup>4</sup> de 75% e Dietrich et al<sup>12</sup> de 81,1%. Entretanto, em alguns trabalhos, evidenciaram-se taxas de sucesso maiores, como o de Keerl et al<sup>13</sup>, que apresenta um índice de sucesso de 90%, Iturralde et al<sup>14</sup>, com

94,4% de sucesso e de Silva<sup>15</sup>, com um índice de 90,4% de sucesso cirúrgico.

O presente estudo demonstrou que a técnica endonasal é tão eficiente quanto a DCR externa, tendo menos complicações, uma recuperação mais rápida dos pacientes, bem como a ausência de cicatriz, constituindo-se então, numa excelente opção terapêutica nos casos de obstrução baixa das vias lacrimais.

### SUMMARY

**Objective:** To evaluate the endonasal dacryocystorhinostomy efficiency, to analyze associated rhinologic alterations and possible complications of the patients submitted to this procedure at the Ophthalmology Service of Hospital Regional de São José-Homero de Miranda Gomes (HRSJ-HMG) from 1999 to 2001 and analyze the surgical success. **Method:** Longitudinal and prospective study including all patients avaliated by Ocular Plastic and Orbital Department of HRSJ-HMG on that period, diagnosed with lacrimal obstruction, submitted to endonasal dacryocystorhinostomy. The post-operative follow up was 60 days. **Results:** Twenty-two patients were submitted to surgery, thirteen (59,0%) were female and nine (41,0%) male. The average age was 34,8 years (pattern-deviation 17,9), 12 (52,2%) surgeries were on the right eye and 11 (47,8%) on the left one. The average time of symptoms was 5,3 years (pattern-deviation 9,4). The surgeries last, on average, 74 minutes (pattern-deviation 19,4). The per operatory complications were: bleeding, difficulty in localization of the lacrimal sac and silicone intubation, needing of manual osteotomy orbital. The surgical success rate was 86,9%. **Conclusion:** The endonasal dacryocystorhinostomy is a useful option for lacrimal ways obstruction treatment, since it has a good surgical result, with a few complications. It presents some disadvantages, such as more needing of general anesthesia, high cost and technique more difficult.

**Keywords:** Dacryocystorhinostomy ; Lacrimal duct obstruction; Lacrimal apparatus/pathology Dacryocystitis; Ophthalmologic surgical procedures

### REFERÊNCIAS

- Soares EJC, Moura EM, Gonçalves JOR. Cirurgia plástica ocular. São Paulo: Roca; 1997.
- Weidenbecher M, Hosemann W, Buhr W. Endoscopic endonasal dacryocystorhinostomy: results in 56 patients. Ann Otol Rhinol Laryngol. 1994;103(5 Pt 1):363-7.
- Woog JJ, Kennedy RH, Custer PL, Kaltreider SA, Meyer DR, Camara JG. Endonasal dacryocystorhinostomy: a report by the American Academy of Ophthalmology. Ophthalmology. 2001;108(12):2369-77.
- Hartikainen J, Anttila J, Varpula M, Puukka P, Seppä H, Grenman R. Prospective randomized comparison of endonasal endoscopic dacryocystorhinostomy and external dacryocystorhinostomy. Laryngoscope. 1998; 108(12):1861-66.
- Duffy MT. Advances in lacrimal surgery. Curr Opin Ophthalmol. 2000; 11(5):352-6.
- Ibrahim HA, Batterbury M, Banhegyi G, McGalliard J. Endonasal laser dacryocystorhinostomy and external dacryocystorhinostomy outcome profile in a general ophthalmic service unit: a comparative retrospective study. Ophthalmic Surg Lasers. 2001; 32(3):220-7.
- Lee TS, Woog JJ. Endonasal dacryocystorhinostomy in the primary treatment of acute dacryocystitis with abscess formation. Ophthal Plast Reconstr Surg. 2001;17(3):180-3.
- Tsirbas A, Davis G, Wormald PJ. Mechanical endonasal dacryocystorhinostomy versus external dacryocystorhinostomy. Ophthal Plast Reconstr Surg. 2004; 20(1): 50-6.
- Dolman PJ. Comparison of external dacryocystorhinostomy with nonlaser endonasal dacryocystorhinostomy. Ophthalmology. 2003; 110(1): 78-84.
- Malhotra R, Wright M, Olver JM. A consideration of the time taken to do dacryo-cystorhinostomy (DCR) surgery. Eye. 2003; 17(6): 691-6.
- Yañez García C. Dacriocistorrinostomia endonasal endoscópica: técnica y resultados. An Otorrinolaringol Mex. 1994; 39(2):74-6.
- Dietrich C, Mewes T, Kühnemund M, Hashemi B, Mann WJ, Amedee RG. Long-term follow-up of patients with microscopic endonasal dacryocystorhinostomy. Am J Rhinol. 2003; 17(1): 57-61.
- Keerl R, Weber R. Dakryozystorhinostomie – heutige Verfahren, Indikationen, Ergebnisse. Laryngorhinootologie. 2004; 83(1): 40-50.
- Iturralde PPV, Reis FO, Oliveira RA, Cahali M, Voegels RL. Resultados da técnica cirúrgica endoscópica endonasal para dacriocistorrinostomia. Rev Bras Otorrinolaringol. 2001; 67(4 Pt 1): 527-9.
- Silva JAF. Dacriocistorrinostomia endonasal. Rev Bras Oftalmol. 1988; 47(3):184-5.

#### ENDEREÇO PARA CORRESPONDÊNCIA:

Franciele Vegini

Rua Max Colin, 239 - Apto 801

CEP 89204-040 - Joinville - SC

# A biometria em olhos com comprimento axial médio: estudo comparativo de três fórmulas e a previsibilidade refracional

## *Biometry in medium eyes: the previsibility of three formulas*

Augusto Cezar Lacava<sup>1</sup>, Maria José Carrari<sup>2</sup>, Virgílio Centurion<sup>3</sup>

### RESUMO

**Objetivo:** Comparar a previsibilidade refracional de três fórmulas biométricas: a SRKT, Holladay II e Haigis, em olhos com comprimento axial entre 21 e 26mm, tendo como meta a refração plana no componente esférico da refração. **Métodos:** Estudo retrospectivo de 39 olhos, com catarata, submetidos à facoemulsificação com implante de lente intra-ocular dobrável no saco capsular. A medida do comprimento axial foi realizada com IOL Master - Zeiss e Ultra Scan Imaging - Alcon, utilizando sempre que possível os resultados obtidos com a biometria óptica. Avaliou-se a refração no 6º mês pós-operatório. **Resultados:** Dos 39 olhos, 8 apresentavam a MAVC de 20/20 e apenas 3 olhos não atingiram 20/40, devido à doença ocular associada preexistente. A refração plana foi alcançada em 70% dos olhos com a fórmula Holladay II, em 45% com a fórmula SRKT e em 35% com a fórmula Haigis. Houve surpresa refrativa (> 2 dioptrias) em 4,87%. **Conclusão:** A fórmula Holladay II obteve resultados refracionais mais previsíveis em olhos, com comprimento axial médio, não apresentando, no entanto, diferença estatisticamente significativa em relação às outras duas fórmulas.

**Descritores:** Biometria/métodos; Lentes intra-oculares; Interferometria; Ultrasonografia; Estudos retrospectivos

<sup>1,2,3</sup>Oftalmologistas do Instituto de Moléstias Oculares – IMO – São Paulo – (SP) – Brasil.

Os autores não visam a interesses econômicos diretos ou indiretos nos equipamentos e/ou medicamentos utilizados neste trabalho.

Recebido para publicação em: 26/09/05 - Aceito para publicação em 16/05/06

## INTRODUÇÃO

**H**offer<sup>1</sup> publicou em 2001 que as fórmulas Holladay II e Hoffer Q são mais previsíveis para olhos com comprimento axial curtos; que Holladay I, Holladay II, Hoffer Q e SRKT apresentam resultados equivalentes em olhos com comprimento axial médios e que SRKT é melhor para olhos longos o que é compartilhado por Kumar<sup>2</sup>.

A principal diferença entre as fórmulas teóricas repousa na previsão da profundidade da câmara anterior óptica (ACD), ou seja, a distância entre a córnea e a lente intra-ocular, diferente da profundidade da câmara anterior acústica medida pelo ultra-som, que é a distância entre a córnea e a superfície do cristalino. Holladay usa o termo ELP (efetiva posição da lente) para ACD óptica. Estes valores variam com o comprimento axial do globo ocular e apresentam fatores de correção com a constante A, o fator do cirurgião<sup>3</sup> e a ACD personalizada de Hoffer.

A medida do comprimento axial pode ser feita através da biometria acústica (US) que mede no eixo óptico do globo ocular e a biometria óptica (interferometria) que mede no eixo visual<sup>4</sup>. A interferometria é vantajosa se o paciente puder fixar, pois não necessita de contato.

A fórmula de Haigis<sup>3</sup> utiliza, além do comprimento axial do globo ocular, três constantes ( $a_0$ ,  $a_1$  e  $a_2$ ) como fator preditivo da posição da LIO. Segundo Haigis, se personalizarmos as três constantes, obteremos uma performance otimizada para todos os comprimentos axiais e todos os tipos de LIOs.

Zacharias<sup>5</sup> refere que por ser a biometria um assunto dinâmico há necessidade de comparar os aperfeiçoamentos na rotina diária visando diminuir as nossas surpresas refrativas<sup>6</sup>.

Nosso objetivo é comparar as fórmulas Holladay II, Haigis e SRKT e avaliar os resultados refracionais em olhos entre 21 e 26mm de comprimento axial.

## MÉTODOS

Foram avaliadas retrospectivamente, as biometrias realizadas entre janeiro e setembro de 2004, de 39 olhos de 26 pacientes com diagnóstico de catarata e que foram submetidos à facoemulsificação com implante de lente intra-ocular acrílica hidrofóbica de peça única (SN60AT - Alcon). Comparamos os resultados refracionais obtidos pelas três fórmulas: SRKT, Holladay II e Haigis.

Nas biometrias foram utilizados o IOL Master – Zeiss para a biometria óptica e o Ultrascan Imaging – Alcon para a biometria ultra-sônica por contato. Os dados utilizados foram os da biometria óptica, exceto quando o estágio avançado da catarata não o permitira.

A refração final foi obtida no 6º mês pós-operatório, sendo avaliado o componente esférico da refração.

## RESULTADOS

A idade média foi de 73,2 anos sendo 20 (76,9%) pacientes do sexo feminino e 6 (23,1%) do sexo masculino.

Conforme tabela V, observamos os resultados em relação à MAVC onde, dos 39 olhos, apenas três não apresentaram acuidade visual igual ou maior a 20/40, sendo que um era portador de glaucoma e dois amblíopes.

A tabela II mostra 18 olhos (46,15%) em que a refração esférica obtida no pós-operatório foi plana, em 70% com a fórmula Holladay II, em 45% com a fórmula SRKT e em 35% com a fórmula Haigis.

A tabela III mostra 19 olhos (48,72%) em que a refração esférica pós-operatória esteve entre  $\pm 0.50D$  e  $\pm 1$  dioptria, obtida em 73,68% pela fórmula Holladay II, 26,37% pela Haigis e 36,84% pela SRKT.

Todas as fórmulas apresentaram 5,13% de surpresas refrativas ( $> 2$  dioptrias de erro)

## DISCUSSÃO

Hoffer<sup>1</sup> observou em cem (100) olhos com comprimento axial que variavam entre 22 e 24,5mm que a fórmula Holladay I e Hoffer Q apresentavam os menores erros absolutos de refração e que a Holladay II apresentava resultados com 0,14 dioptrias de maior imprecisão.

Holladay<sup>7</sup> acredita que a previsibilidade dos resultados pós-cirúrgicos têm relação com a precisão das medidas obtidas no pré-operatório. Sugere que se a emetropia for desejada, deve-se optar pela refração final de  $-0.50$  ou  $+0.50D$ , porque assim 50% dos resultados estarão dentro de  $\pm 0.50$  dioptrias.

As fórmulas de 3ª geração consideram que a espessura da lente intra-ocular é zero e são referidas como fórmulas de lentes finas (Thin Lens)<sup>3,8</sup>; Haigis<sup>3</sup> se baseou em que as fórmulas de lentes espessas (Thick Lens) precisam de dados que os fabricantes não disponibilizam. Assim sendo, criou três constantes para avaliar um tipo de lente intra-ocular.

O nosso trabalho mostra que as três fórmulas apresentaram resultados semelhantes para olhos entre 21 e 26mm de comprimento axial, não mostrando superioridade de uma em relação às demais. Todas as

**Tabela 1**  
**Dados biométricos**

Nº Olhos	Sexo	Idade	Doença Ocular Associada	Refração Pré	Refração Pós	AV Pré	AV Pós	Bio.	Olho	Cerato	Comp. Axial	Câmara Anterior	Holladay II	SRKT	Haigis
1.	F	79	Drusas	-0.50 -1.50 x 120	-1.00 x 130	20/50	20/40	23.0	OD	45.6 / 47.0	21.93	2.45	23.0	23.0	23.5
2.	M	70	—	-1.00	-0.50 X 160	20/70	20/30	19.0	OE	43.2 / 44.9	23.82	2.99	18.5	19.0	19.5
3.	F	79	—	+2.75 -1.00 X 70	+0.50 -1.50 X 90	20/60	20/40	22.5	OE	43.8 / 44.6	22.76	2.50	22.5	22.0	23.0
4.	F	70	—	+0.50	-1.00 X 90	20/40	20/30	19.5	OE	42.9 / 43.1	24.08	2.75	19.0	19.0	19.0
5.	F	79	Drusas	+0.50 -1.00 X 90	-1.00 X 90	20/40	20/40	22.0	OE	46.5 / 47.6	22.06	2.73	22.0	21.5	22.0
6.	F	57	—	+2.25 -0.75 X 130	+0.50 -0.50 X 160	20/30	20/30	23.5	OD	45.1 / 43.3	22.42	2.96	23.5	23.0	24.5
7.	F	80	—	+5.00	plana	20/80	20/30	27.0	OD	39.7 / 41.4	22.69	2.91	27.0	26.0	28.5
8.	F	72	—	+2.25	plana	20/40	20/20	22.5	OD	44.5 / 45.3	22.45	2.66	22.5	22.5	23.0
9.	M	83	—	-2.50 -1.50 X 90	-1.25 -1.50 X 180	20/50	20/30	18.0	OE	43.1 / 44.6	25.52	3.04	17.5	17.5	17.5
10.	M	57	—	+0.50 -1.00 X 150	plana	20/400	20/20	21.5	OE	41.9 / 42.5	23.81	5.62	21.5	21.0	22.5
11.	F	70	—	+4.00DE	-1.00 X 155	20/60	20/30	27.0	OD	43.4 / 44.0	21.82	2.94	26.5	25.5	28.0
12.	F	78	Drusas	-0.50 x 180	plana	20/40	20/20	21.5	OE	44.3 / 45.9	22.65	2.36	21.5	21.5	22.0
13.	F	70	—	+6.00 -1.00 X 80	-0.50	20/40	20/30	28.0	OE	42.6 / 42.8	21.90	3.03	27.5	26.5	29.0
14.	F	69	—	+2.50 -0.50 X 70	-0.50	20/60	20/20	19.5	OE	45.5 / 45.9	23.10	3.34	19.5	19.5	19.5
15.	F	77	Drusas	-0.50 x 180	plana	20/50	20/20	21.5	OD	44.4 / 46.7	22.64	2.39	21.5	21.5	22.0
16.	F	77	—	+2.00	plana	20/70	20/30	21.0	OE	45.9 / 46.1	22.43	2.64	21.0	20.5	21.0
17.	F	60	Glaucoma	+3.25 -0.75 X 90	+1.00 -0.50 X 130	PL	20/40	26.0	OD	45.4 / 46.9	21.12	2.36	26.0	26.0	27.0
18.	F	75	Glaucoma	+0.50 -2.00 x 5	+1.00	20/400	20/400	22.0	OE	43.6 / 44.1	22.94	2.52	22.0	22.0	22.5
19.	M	75	—	+6.50 -2.50 X 90	+0.50 -1.50 X 90	20/50	20/30	23.0	OE	44.1 / 41.9	22.09	3.04	23.0	23.0	24.0
20.	M	75	—	+5.00 -3.50 X 90	+1.00 -2.50 X 100	20/40	20/30	26.0	OD	43.8 / 42.6	23.01	3.04	26.0	20.0	27.0
21.	F	77	Drusas	-1.00 x 180	plana	20/100	20/30	23.0	OE	46.6 / 47.4	21.70	2.11	23.0	23.0	23.0
22.	F	81	—	+2.25	plana	20/70	20/30	23.5	OE	45.7 / 46.6	21.88	2.65	23.0	23.0	24.0
23.	F	58	—	+2.50 -0.50 X 20	+0.50 -0.50 X 10	20/40	20/30	23.0	OE	45.4 / 44.3	22.54	2.73	23.0	22.5	24.0
24.	M	92	—	+12.0	+4.00 -1.50 X 75	CD	20/60	36.0	OE	44.3 / 40.6	19.99	2.18	34.5	33.0	36.5
25.	F	67	—	+1.50 -0.50 X 100	+1.00 -1.00 X 110	20/80	20/30	20.5	OD	41.5 / 40.6	24.48	3.58	20.5	20.0	22.0
26.	M	73	—	??	+0.75	20/50	20/40	22.5	OE	41.9 / 43.1	23.39	3.16	22.5	22.0	23.5
27.	F	57	—	+2.50	plana	20/60	20/30	25.0	OD	44.6 / 45.1	22.0	3.34	24.5	23.5	25.5
28.	M	92	—	+12.00	+2.50 -2.00 X 110	CD	20/40	34.0	OD	44.3 / 41.3	20.38	2.26	32.0	31.0	34.0
29.	F	77	Drusas	-2.00 X 110	plana	20/100	20/40	23.0	OD	46.6 / 47.3	21.61	2.19	23.0	23.5	23.5
30.	F	81	—	+2.00	+1.00 -1.00 X 120	20/50	20/30	23.0	OD	46.2 / 45.5	22.05	2.65	22.5	22.5	23.0
31.	M	73	—	??	+1.00 -0.75 X 165	20/50	20/40	22.0	OD	41.8 / 42.5	23.39	3.04	22.5	22.0	23.5
32.	F	67	—	+2.00 -0.50 X 75	+1.00 -1.00 X 90	20/50	20/20	21.5	OE	41.3 / 40.8	24.15	3.58	21.5	20.5	22.0
33.	F	57	—	+3.00 -0.50 X 15	-0.50 X 165	20/30	20/30	24.0	OE	44.6 / 45.1	21.89	3.34	24.0	24.0	25.5
34.	F	78	—	+2.50 -0.50 X 120	+0.50 -1.00 X 130	20/50	20/30	20.0	OD	44.7 / 45.6	23.21	3.20	20.0	19.5	20.5
35.	F	78	—	+2.50 -0.50 X 60	+0.50 -0.50 X 60	20/30	20/30	20.0	OE	44.4 / 45.3	23.29	3.47	20.0	20.0	20.5
36.	F	73	Drusas	+8.00 -2.50 X 90	-2.50 X 90	20/40	20/60	31.0	OD	43.6 / 45.7	20.41	2.38	31.0	30.0	32.5
37.	F	60	Glaucoma	+3.25 -0.50 X 90	+0.50	20/40	20/40	26.0	OE	45.3 / 47.1	21.20	2.19	26.0	25.5	26.5
38.	F	83	—	+1.00	plana	20/150	20/20	23.0	OE	44.2 / 45.3	22.37	2.48	23.0	23.0	23.5
39.	F	71	—	+0.50 -1.50 X 125	+0.50	20/20	20/20	17.0	OD	44.2 / 45.7	24.16	3.30	17.0	17.0	17.0

Tabela 2

Refração final plana em 46,15%

LIO Implantada	Holladay II	SRKT	Haigis
23,0	23,0	23,0	23,5
19,0	18,5	19,0	19,5
19,5	19,0	19,0	19,0
22,0	22,0	21,5	22,0
27,0	27,0	26,0	28,5
22,5	22,5	22,5	23,0
21,5	21,5	21,0	22,5
27,0	26,5	25,5	28,0
21,5	21,5	21,5	22,0
21,5	21,5	21,5	22,0
21,0	21,0	20,5	21,0
23,0	23,0	23,0	23,0
23,5	23,0	23,0	24,0
25,0	24,5	23,5	25,5
23,0	23,0	23,5	23,5
24,0	24,0	24,0	25,5
31,0	31,0	30,0	32,5
23,0	23,0	23,0	23,5

Tabela 3

Refração final entre +0.50 e + 1.0 em 48,72%

LIO Implantada	Holladay II	SRKT	Haigis
22,5	22,5	22,0	23,0
23,5	23,5	23,0	24,5
18,0	17,5	17,5	17,5
28,0	27,5	26,5	29,0
19,5	19,5	19,5	19,5
26,0	26,0	26,0	27,0
22,0	22,0	22,0	22,5
23,0	23,0	23,0	24,0
26,0	26,0	25,0	27,0
23,0	23,0	22,5	24,0
20,5	20,5	20,0	22,0
22,5	22,5	22,0	23,5
23,0	22,5	22,5	23,0
22,0	22,5	22,0	23,5
21,5	21,5	20,5	22,0
20,0	20,0	19,5	20,5
20,0	20,0	20,0	20,5
26,0	26,0	25,5	26,5
17,0	17,0	17,0	17,0

fórmulas apresentaram erros refrativos em proporções iguais para estes olhos.

Há necessidade de um estudo multicêntrico prospectivo com um número maior de olhos para confirmar estes dados e desde que confirmados, poderíamos inferir que as fórmulas que se baseiam em (Thin Lens) são superiores ou pelo menos iguais às fórmulas que se baseiam em (Thick Lens).

## SUMMARY

**Objective:** To compare the previsibility of three biometrical formulas: SRKT, Holladay II and Haigis in eyes with axial length between 21 and 26mm, with the objective of plano in the refraction spherical component.

**Methods:** Retrospective study in 39 eyes with cataract, submitted to phacoemulsification with foldable intraocular lens implant in the capsular bag. The measurement of axial length was done using IOL Master - Zeiss and Ultra Scan Imaging - Alcon, whenever possible using the results obtained with optical biometry. Refraction was evaluated on the 6<sup>th</sup> postoperative month.

**Results:** Of the 39 eyes, 8 presented BCVA of 20/20 and only 3 eyes did not reach 20/40 due to an associated pre-existing ocular disease. Plano refraction was obtained in 70% of eyes with Holladay II formula, in 45% with SRKT formula and in 35% with Haigis formula. There was a refractive surprise (> 2 diopters) in 4.87%.

Tabela 4

Refração final maior que 2.0 dioptrias em 5,13%

LIO Implantada	Holladay II	SRKT	Haigis
36,0	34,5	33,0	36,5
34,0	32,0	31,0	34,0

Tabela 5

Acuidade visual pós-operatória

Acuidade visual	20/20	20/25 - 20/40	< 20/50
<b>Pós-operatória 39 olhos</b>	8 (20,5%)	28 (71,8%)	3 (7,7%)

Tabela 6

Equivalente esférico\*

	Média	Desvio-padrão
<b>Pré-Operatório</b>	2,24	3,15
<b>Pós-Operatório</b>	0,41	0,85

\* t = 4,72 - p = 0,000035

Tabela 7

Avaliação geral das fórmulas para olhos com comprimento axial  $\geq 26$ mm

	Holladay II	SRKT	Haigis
ME (D)			
• Média $\pm$ Desvio-padrão	-0,54 $\pm$ 0,81	-0,48 $\pm$ 0,81	-0,45 $\pm$ 0,82
MAE (D)			
• Média $\pm$ Desvio-padrão	0,61 $\pm$ 0,76	0,56 $\pm$ 0,76	0,53 $\pm$ 0,76
Olhos com MAE < 0,50 D			
• N (%)	23 (59,0)	24 (61,5)	24 (61,5)
Olhos com MAE < 1,00 D			
• N (%)	32 (82,1)	32 (82,1)	34 (87,2)
Olhos com MAE < 2,00 D			
• N (%)	37 (94,9)	37 (94,9)	37 (94,9)

ME : Mean numeric error = [ Erro refrativo da Fórmula-preditiva ] - [ Erro refrativo Pós-operatório ]  
 MAE : Mean absolute error = |ME|

	Erro refrativo – Holladay II	Erro refrativo - SRKT	Erro refrativo - Haigis
Erro refrativo Pós-operatório	t = 4,18 – p = 0,00016	t = 3,69 – p = 0,00069	t = 4,47 – p = 0,0013

**Conclusion:** *Holladay II formula obtained more foreseeable refraction results in eyes of medium axial length, however, not presenting a statistically significant different compared to the other two formulas*

**Keywords:** *Biometry/methods; Lenses, intraocular; Interferometry; Ultrasonography; Retrospective studies*

## REFERÊNCIAS

- Hoffer KJ. Clinical results using the Holladay 2 intraocular lens power formula. *J Cataract Refract Surg.* 2000;26(8):1233-7.
- Kumar BV. Customisation of IOL formulas. In: Garg A, Hoyos JE, Dementiev D. *Mastering the techniques of IOL power calculations.* New Delhi: Jaypee Brothers Medical Publishers; 2005. p.55-61.
- Haigis W. The Haigis formula. In: Shamma HJ. *Intraocular lens power calculations.* Thorofare, NJ: Slack; 2004. p. 41-57.
- Lege BA, Haigis W. Laser interference biometry versus ultrasound biometry in certain clinical conditions. *Graefes Arch Clin Exp Ophthalmol.* 2004;242(1):8-12.

- Zacharias W. Biometria: sua importância. In: Centurion V. *Faco total.* 2a ed. Rio de Janeiro: Cultura Médica; 2000. p. 61-92.
- Telles A. Ecobiometria e cálculo da lente intra-ocular. In: Rezende F. *Cirurgia da catarata.* 2a ed. Rio de Janeiro: Cultura Médica; 2002. p.53-68.
- Holladay JT, Hoffer KJ. Intraocular lens power calculations for multifocal intraocular lenses. *Am J Ophthalmol.* 1992;114(4):405-8.
- Holladay JT, Maverick KJ. Relationship of the actual thick intraocular lens optic to the thin lens equivalent. *Am J Ophthalmol.* 1998;126(3):339-47.

ENDEREÇO PARA CORRESPONDÊNCIA:  
 Av. Ibirapuera, 624 - Ibirapuera  
 CEP 04028-000 São Paulo - SP - Brasil  
 E-mail: centurion@imo.com.br

# A biometria em olhos hipermétropes: estudo comparativo de três fórmulas e sua previsibilidade refracional

*Biometry in high hyperopic eyes: the previsibility of three formulas*

Augusto Cezar Lacava<sup>1</sup>, Virgílio Centurion<sup>1</sup>

## RESUMO

**Objetivo:** Comparar a previsibilidade biométrica e refracional de três fórmulas: SRKT, Holladay II e Haigis em olhos com comprimento axial menor que 21,25mm, tendo como meta a refração plana no componente esférico da refração. **Métodos:** Estudo retrospectivo em 14 olhos, com catarata que foram submetidos à facoemulsificação com implante de lente intra-ocular dobrável no saco capsular. A medida do comprimento axial foi realizada com o biômetro óptico IOL Máster - Zeiss e o biômetro ultrassônico por aplanção Ultra Scan Imaging - Alcon, tendo preferência pelo primeiro. Avaliou-se a refração no 6º mês pós-operatório. **Resultados:** A MAVC  $\geq 20/40$  foi obtida em todos os olhos. Nenhum olho com SRKT obteve refração plana. A refração plana é de +0.50DE e foi obtida em 71% com Holladay II e em 50% com Haigis. **Conclusão:** A fórmula Holladay II obteve resultados refracionais mais previsíveis em olhos com comprimento axial curto (<21,25mm).

**Descritores:** Biometria; Hiperopia, Lentres intra-oculares, Facoemulsificação; Refração ocular; Estudos retrospectivos

<sup>1</sup>Oftalmologistas do Instituto de Moléstias Oculares – IMO – São Paulo (SP) – Brasil.

Os autores não visam a interesses econômicos diretos ou indiretos nos equipamentos e/ou medicamentos utilizados neste trabalho.

Recebido para publicação em: 26/09/06 - Aceito para publicação em 09/02/06

## INTRODUÇÃO

Os olhos altos hipermétropes não apresentam os mesmos resultados refrativos pós-operatório (previsibilidade biométrica), quando comparados com olhos com comprimentos axiais maiores<sup>1</sup>. A medida do comprimento axial deve ser extremamente precisa, pois os erros na biometria de contato não são incomuns<sup>2</sup>.

Para o cálculo das lentes intra-oculares as fórmulas biométricas de 3ª geração utilizam apenas a ceratometria e o comprimento axial do globo ocular. A posição da lente intra-ocular no globo ocular é determinada pelo comprimento axial e um ACD (profundidade da câmara anterior) constante, supondo que o segmento anterior e posterior sejam proporcionais, o que pode não ser verdade, principalmente em olhos altos hipermétropes.

A fórmula Holladay II foi desenvolvida baseada em dados de 1.000 olhos e utiliza a medida do ACD, espessura do cristalino e diâmetro corneano, além da ceratometria e medida do comprimento axial para determinar a posição da lente intra-ocular no olho (Effective Lens Position).

A fórmula Haigis utiliza três constantes para uma determinada lente intra-ocular em vez de uma<sup>3</sup>.

Os olhos com alta hipermetropia podem apresentar surpresas biométricas no pós-operatório de cirurgia da catarata, devido a algumas imperfeições na sua avaliação<sup>4</sup>, quais sejam:

- Os aparelhos de ultra-som têm a velocidade do ultra-som calibrado para olhos com comprimento axial normal ( $\cong 23,5\text{mm}$ ) o que gera erro da medida, que assume uma importância maior nos alto hipermétropes;

- As fórmulas de 3ª geração não são tão precisas para olhos pequenos, pois todas elas diminuem a profundidade da câmara anterior em função do comprimento axial do globo ocular, o que leva a previsão da efetiva posição da lente mais anterior e que resulta em erros hipermetrópicos no pós-operatório;

- A técnica de aplanção induz a erro devido à fácil identificação da córnea.

## MÉTODOS

Foram selecionadas retrospectivamente, todas as biometrias realizadas entre janeiro de 2004 a março de 2005, em pacientes que foram submetidos à cirurgia da catarata. Destas, foram selecionados os olhos com comprimento axial menor que 21,25mm.

O procedimento cirúrgico foi facoemulsificação com implante de lente intra-ocular dobrável no saco capsular, sem sutura, sob anestesia local e internação de curta duração. Todos os procedimentos cirúrgicos foram realizados por um único cirurgião (VC).

O período de acompanhamento variou de 60 a 180 dias. A refração final foi obtida no 60º dia de pós-operatório e conferida no 6º mês. Caso houvesse variação, a refração que se levou em conta foi a do 6º mês pós-operatório.

Na nossa rotina pré-operatória de cirurgia de catarata sempre realizamos biometria ultra-sônica por aplanção e biometria óptica por interferometria. Quando obtivemos as duas medidas, fizemos opção sempre pela biometria óptica. Só foi utilizada a ultra-sônica, caso o estágio da catarata não permitisse a realização da biometria óptica (olho nº 4). Uma vez obtido os dados, estes foram incluídos em três fórmulas: SRKT, Holladay II e Haigis.

A escolha da fórmula para determinado olho obedeceu ao critério do cirurgião de se obter a emetropia ou refração plana no componente esférico de refração. Uma vez realizado o procedimento cirúrgico sem intercorrências e após estabilização do resultado refracional, foi realizado o estudo comparativo entre a fórmula que forneceu o poder dióptrico para o implante e as outras duas fórmulas, objetivando-se verificar se o resultado teria sido melhor caso a escolha da fórmula houvesse sido outra.

## RESULTADOS

Todos os dados colhidos estão na Tabela 1. Estes 14 olhos foram reagrupados segundo a refração esférica final. Não se levou em conta a refração cilíndrica e classificou-se os resultados em grupos: plana, +0.50, +1.00, +1.50 e +2.00, conforme as tabelas 2-6.

## DISCUSSÃO

Holladay<sup>4</sup> estudou 6 olhos com comprimento axial entre 15 e 19,95mm e comparou os resultados em termos de previsibilidade biométrica, das fórmulas Holladay, Hoffer Q, SRKT, SRK I, SRK II. As fórmulas de 3ª geração (Holladay, SRKT e Hoffer Q) obtiveram resultados melhores, no entanto não impediram o aparecimento de resultados inaceitáveis (5 dioptrias de erro)<sup>4</sup>.

Centurion<sup>5</sup>, em 1999, utilizando a fórmula Hoffer Q e ultra-som por aplanção em um estudo prospectivo de 10 olhos com alta hipermetropia obteve refração de

Tabela 1

Comparação das fórmulas biométricas em alto hipermetrópe

Olho	MAVC Pré	Refração Pré	MAVC Pós	Refração Pós	LIO Impl.	Haigis	Holladay II	SRKT	Doença Ocular associada	Comp. Axial	Ceratometria	Bio. Utilizada
1	20/30-40	+8.00 -2.50 90	20/60	-2.50 90	+31.00	+32.50	+31.00	+30.00	Drusas	20,41	43.60 / 45.73	BO
2	20/60-70	+7.50 -0.75 45	20/40	-1.00 60	+32.00	+34.00	+32.00	+31.00	ceratopatia	20,51	42.61 / 43.95	BO
3	20/30	+5.50 -0.75 75	20/30	+0.50 -1.00 95	+29.00	+29.50	+28.50	+27.50	---	21,23	43.32 / 44.88	BO
4	Cd	sem dados	20/60-70	+1.00 -2.50 20	+32.00	+31.50	31.50	31.00	GCS	19,87	45.67 / 46.62	BUS
5	20/50-40	+7.00 -1.50 120	20/60	+1.50 -2.50 150	+26.50	+26.00	+26.00	+25.50	---	21,68	43.49 / 45.98	BO
6	20/100	+7.00	20/80	+0.50 -0.50 165	+26.00	+25.50	+26.00	+25.00	Pseudo buraco	21,76	44.06 / 45.67	BO
7	20/60	+6.00 -1.00 180	20/30	+2.00 -2.00 5	+30.00	+32.00	+32.50	+31.50	de macula	19,70	47.90 / 44.90	BO
8	20/50	+8.00 -1.00 100	20/30	+0.50 -1.00 140	+32.00	+33.00	31.50	+30.50	---	19,71	48.60 / 45.50	BO
9	20/60	+3.75	20/60-50	+0.50	+27.50	+27.50	+27.50	26.50	uveite	21,14	45.12 / 45.30	BO
10	20/30	+7.50 -1.00 105	20/40	+0.50 -0.50 170	+30.00	+31.50	+29.50	+28.50	Vitrectomia	20,89	43.66 / 44.82	BO
11	20/30	+7.00 -1.50 45	20/40	+0.50 -1.00 60	+29.00	+31.00	+29.00	+28.00	---	21,24	42.88 / 44.47	BO
12	20/70	+3.50	20/30	+1.00 -1.00 75	+27.00	+27.00	+26.50	+27.00	---	20,84	46.49 / 47.60	BO
13	20/40	+6.00 -1.00 80	20/30	-0.50	+28.00	+27.50	+27.50	+26.50	drusas	20,70	47.14 / 47.40	BO
14	20/40	+8.00 -2.50 90	20/60	-2.50 90	+31.00	+31.00	+31.00	+32.50	---	20,90	43.44 / 44.12	BO

Tabela 2

Comparação das três fórmulas quando a refração esférica final foi plana

LIO implantada	Haigis	Holladay II	SRKT
+31.00	+32.50	+31.00	+30.00
+32.00	+34.00	+32.00	+31.00
+28.00	+27.50	+27.50	+26.50
+31.00	+31.00	+31.00	+32.50

Tabela 3

Comparação das três fórmulas quando a refração esférica final foi +0.50 dioptrias

LIO implantada	Haigis	Holladay II	SRKT
+29.00	+29.50	+28.50	+27.50
+26.00	+25.50	+26.00	+25.00
+32.00	+33.00	+31.50	+30.50
+27.50	+27.50	+27.50	+26.50
+30.00	+31.50	+29.50	+28.50
+29.00	+31.00	+29.00	+28.00

Tabela 4

Comparação das três fórmulas com resultado refracional final +1.00

LIO implantada	Haigis	Holladay II	SRKT
+32.00	+31.50	+31.50	+31.00
+27.00	+27.00	+26.50	+27.00

Tabela 5

Comparação das três fórmulas com resultado refracional final +1.50

LIO implantada	Haigis	Holladay II	SRKT
+26.50	+26.00	+26.50	+25.50

Tabela 6

Comparação das três fórmulas com resultado refracional final +2.00

LIO implantada	Haigis	Holladay II	SRKT
+30.00	+32.00	+32.50	+31.50

Tabela 7

equivalente esférico pós-cirúrgico

Olho	Equivalente esférico pós-operatório	Fórmula
1	-1.25	Holladay II
2	-0.50	Holladay II
3	Plano	Haigis / Holladay II
4	-0.25	Haigis / Holladay II
5	+0.25	Haigis
6	+0.25	Holladay II
7	+1.00	Haigis
8	Plano	Holladay II
9	+0.50	Holladay II / Haigis
10	+0.25	Holladay II
11	Plano	Holladay II
12	+0.50	Holladay II / Haigis
13	-0.50	Holladay II / Haigis
14	-1.25	Holladay II / Haigis

$\pm 1,0$  dioptria em 70% dos olhos estudados. Neste trabalho, não observamos nenhum olho dentro da refração plana e +0.50D com a fórmula SRKT, o que é confirmado pela literatura<sup>6,7,8,9</sup>, segundo a qual a fórmula SRKT é melhor para altos míopes, sendo a sua principal indicação. Nos olhos com comprimento axial reduzido, a fórmula não oferece resultados tão eficientes.

Haigis<sup>10</sup> encontrou apenas 0,3% de olhos com comprimento axial menor que 20mm e afirma que em erros refrativos de até 2,4 dioptrias, a biometria foi responsável por 0,7D, a ceratometria por 0,5D e fatores relacionados às lentes foram responsáveis por 1,2D.

Os efeitos refrativos devido ao posicionamento da LIO são três vezes maior nos olhos curtos, pois sabemos que a efetiva posição da lente é função do comprimento axial. Haigis<sup>10</sup> mostrou que a razão entre a variação da mudança refrativa ( $\Delta r_x$ ) e a variação da posição efetiva da lente ( $Ad$ ) é maior nos olhos de comprimento axial reduzido.

Citando este autor observamos:

$$\frac{\Delta r_x}{Ad} = 1,9D/mm - \text{olhos curtos}$$

$$Ad$$

$$\frac{\Delta r_x}{Ad} = 1,4D/mm - \text{olhos normais}$$

$$Ad$$

$$\frac{\Delta r_x}{Ad} = 0,6D/mm - \text{olhos míopes}$$

$$Ad$$

Bartke<sup>11</sup> acredita que a fórmula de Haigis seja mais confiável para cálculo da LIO em olhos com microftalmo

relativo anterior (RAM). Já Nihalani<sup>12</sup>, estudando olhos com microftalmo relativo anterior utilizou SRKII com resultados previsíveis, com comprimento axial curto e segmento anterior frequentemente normal.

Microftalmo é uma condição heterogênea que pode ser separada em microftalmo complexo e simples. O microftalmo complexo apresenta comprimento axial curto, acompanhado de malformações do segmento anterior e posterior. O microftalmo simples apresenta comprimento axial curto, no mínimo dois desvios-padrão do compri-

mento axial para a idade, sem outras anormalidades.

O nanofalmo apresenta comprimento axial e câmara anterior estreita, sendo considerado um olho pequeno.

Hoffer<sup>15</sup> acredita que Hoffer Q e Holladay II tenham os menores erros absolutos de refração e que seus resultados sejam superiores para olhos com comprimento axial <22mm.

Falzoni<sup>14</sup> e Telles<sup>15</sup> utilizam para estes olhos como primeira opção a fórmula Holladay II e como segunda opção a Hoffer Q e Holladay I.

Lacava<sup>16</sup> aplicou a fórmula Hoffer Q em 10 olhos de 9 pacientes com catarata e comprimento axial do globo ocular entre 15.30mm e 21.24mm e obteve 60% dos olhos entre +0,50 e +1,0 dioptria, todos com MAVC  $\geq$  20/40.

Gayton<sup>17</sup> em 23 olhos altos hipermetropes obteve refração de +0,50 DE em 83% dos olhos.

Freitas<sup>18</sup> estudou 10 olhos altos hipermetropes com catarata e submetidos à *piggyback*, sendo que para o cálculo da LIO utilizou a fórmula Holladay II, e ao grau obtido era adicionado +3,0 dioptrias, pois segundo o autor o implante da primeira LIO no saco capsular, afeta a cápsula posterior, induzindo um erro de 3 dioptrias na refração final pós-operatória.

Em conclusão, os nossos resultados mostram que a fórmula Holladay II se apresentou mais eficiente em olhos com comprimento axial curto.

## SUMMARY

**Objective:** To compare the previsibility in biometry and refraction of three formulas: SRKT, Holladay II and Haigis in eyes with axial length shorter than 21.25mm, having as objective flat refraction in the refraction spherical component. **Methods:** Retrospective study of 14 eyes with cataract, submitted to phacoemulsification with foldable intraocular lens implant in the capsular bag. Measurement of axial length was done using the optic biometer IOL Máster - Zeiss and ultrasound flattening biometer Ultra Scan Imaging - Alcon, preferring the first one. Refraction was evaluated on the 6<sup>th</sup> postoperative month. **Results:** BCVA  $\geq$  20/40 was obtained in all eyes. Not one eye with SRKT obtained flat refraction. Flat refraction and that of +0.50DE was obtained in 71% using Holladay II and in 50% using Haigis. **Conclusion:** Holladay II formula obtained more foreseeable refraction results in eyes with short axial length (<21.25mm).

**Keywords:** Biometry; Hyperopia; Lenses, intraocular; Phacoemulsification; Refraction, ocular; Retrospective studies

## REFERÊNCIAS

- Fenzl RE, Gills JP, Cherchio M. Refractive and visual outcome of hyperopic cataract cases operated on before and after implementation of the Holladay II formula. *Ophthalmology*. 1998;105(9):1759-64.
- Findl O. Biometry and intraocular lens power calculation. *Curr Opin Ophthalmol*. 2005;16(1):61-4. Review.
- Haigis W. The Haigis formula. In: Shamma HJ. *Intraocular lens power calculations*. Thorofare, NJ: Slack Inc.; 2004. p.41-57.
- Holladay JT, Gills JP, Leidlein J, Cherchio M. Achieving emmetropia in extremely short eyes with two piggyback posterior chamber intraocular lenses. *Ophthalmology*. 1996;103(7):1118-23.
- Centurion V, Lacava AC, Caballero JC. Catarata e alta hipermetropia com implante intra-ocular múltiplo – Piggyback. *Rev Bras Oftalmol*. 1999;58(9):711-4.
- Centurion V, Caballero JC, Lacava AC. Extração de cristalino transparente: facoaspiração refrativa no tratamento da alta miopia. *Rev Bras Oftalmol*. 1997;56(6):415-9.
- Centurion V, Lacava AC, Lucca ES. Facoemulsificação em pacientes portadores de catarata e alta miopia. *Rev Bras Oftalmol*. 1998;57(11):831-5.
- Lacava AC, Caballero JC, Medeiros OA, Centurion V. Biometria no alto míope. *Rev Bras Oftalmol*. 1995;54(4):61-4.
- Telles A. Ecobiometria e cálculo da lente intra-ocular. In: Rezende F. *Cirurgia da catarata*. Rio de Janeiro: Cultura Médica; 2000. p. 53-68.
- Haigis W. IOL calculation in long and short eyes. In: Garg A, Hoyos JE, Dementiev D. *Mastering the techniques of IOL power calculations*. New Delhi: Jaypee Brothers Medical Publishers; 2005. p.75-85.
- Bartke TU, Auffarth GU, Uhl JC, Volcker HE. Reliability of intraocular lens power calculation after cataract surgery in patients with relative anterior microphthalmos. *Graefes Arch Clin Exp Ophthalmol*. 2000;238(2):138-42.
- Nihalani BR, Jani UD, Vasavada AR, Auffarth GU. Cataract surgery in relative anterior microphthalmos. *Ophthalmology*. 2005;112(8):1360-7.
- Hoffer KJ. Clinical results using the Holladay 2 intraocular lens power formula. *J Cataract Refract Surg*. 2000; 26(8):1233-7.
- Falzoni W, Carani JCE, Kubokawa K, Madeira D. Facoemulsificação em altos hipermetropes e altos míopes. In: Padilha MA. *Catarata*. Rio de Janeiro: Cultura Médica; 2003. p. 449-62.
- Telles A. Ecobiometria e cálculo da lente intra-ocular. In: Rezende F. *Cirurgia da catarata*. Rio de Janeiro: Cultura Médica, 2000. p. 53-68.
- Lacava AC, Caballero JCS, Centurion V. Alta-hipermetropia, catarata, polipseudo-afacia ou piggyback. In: Centurion V. *Faco total*. 2a ed. Rio de Janeiro: Cultura Médica; 2000. p.325-30.
- Gayton JL. Double IOL. Implants effective in short eyes. Estimating combines power is a challenge though. *Ocular Surg News*. 1996;7(12):1, 13.
- Freitas JAH, Freitas MMLH, Freitas ACLH, Alvin PTS, Donato E. Técnica de piggyback na cirurgia da catarata em olhos alto-hipermetropes. *Rev Bras Oftalmol*. 2005;64(2):83-6.

ENDEREÇO PARA CORRESPONDÊNCIA:  
Av. Ibirapuera, 624 - Ibirapuera  
CEP 04028-000 - São Paulo - SP  
E-mail: centurion@imo.com.br

# Vitrectomia na endoftalmite infecciosa: complicações e prognóstico visual

## *Vitrectomy in infectious endophthalmitis: complications and visual outcome*

Márcia Moreira Godoy<sup>1</sup>, Gedson Douglas Pigosso<sup>1</sup>, Sérgio Luiz Kniggendorf<sup>2</sup>

### RESUMO

**Objetivo:** Avaliar a incidência de complicações e a acuidade visual final em pacientes submetidos à vitrectomia posterior via pars plana (VPP) no tratamento da endoftalmite infecciosa. **Métodos:** Foram avaliados retrospectivamente, 19 olhos de 19 pacientes com sinais e sintomas de endoftalmite. Todos foram submetidos à vitrectomia VPP, no período de janeiro de 1998 a junho de 2005, no Hospital Oftalmológico de Brasília. Avaliaram-se sexo, exame à lâmpada de fenda e fundoscopia, tempo de evolução, indicação de vitrectomia, complicações após a vitrectomia, número de intervenções, fator etiológico e a acuidade visual final. As causas infecciosas foram devidas a pós-operatório oftalmológico em 18 casos e em 1 caso houve transmissão endógena. O tempo de evolução na causa pós-operatória variou de 1 a 30 dias da cirurgia ocular. Todos foram submetidos à vitrectomia VPP com biópsia vítrea e à injeção intravítrea de antibióticos. **Resultado:** 4 olhos (21%) evoluíram com descolamento de retina, 3 (15.7%) com edema macular cístico, 1 (5.2%) com descolamento de coróide, 1 (5.2%) com buraco de mácula e 1 (5.2%) com palidez de nervo óptico e isquemia macular. A acuidade visual final ficou entre 20/20 e 20/40 em 6 olhos (31.5%), entre 20/50 e 20/400 em 9 olhos (47.3%) e menor que 20/400 ou percepção luminosa em 4 olhos (21%). **Conclusão:** A vitrectomia para o tratamento de infecções pode trazer excelentes resultados quando indicada precocemente. A incidência de complicações retinianas no pós-operatório da vitrectomia para endoftalmite é alta, especialmente o descolamento de retina e o edema macular cístico. A visão final depende do tempo de evolução, de focos infecciosos maculares e das complicações pós-operatórias.

**Descritores:** Endoftalmite; Vitrectomia; Descolamento de retina; Edema macular cístico; Catarata

<sup>1</sup> Residentes do terceiro ano do Hospital Oftalmológico de Brasília (DF) – Brasil;

<sup>2</sup> Chefe do departamento de retina e vítreo do Hospital Oftalmológico de Brasília (DF) – Brasil.

Trabalho realizado no Hospital Oftalmológico de Brasília (DF), Brasil.

Recebido para publicação em: 10/10/05 - Aceito para publicação em 01/06/06

## INTRODUÇÃO

A endoftalmite bacteriana pós-operatória é rara<sup>1</sup> e devastadora, com baixo prognóstico visual, podendo levar à perda da visão do olho acometido em até 50% dos casos<sup>2,4</sup>. É uma séria complicação e sua prevenção é discutida desde o início da cirurgia ocular<sup>5</sup>.

A endoftalmite infecciosa pode ser classificada como pós-operatória, pós-trauma e endógena. A infecção pós-operatória inclui qualquer procedimento intraocular e sua incidência na cirurgia de catarata é estimada em até 0.13%<sup>5,6</sup>. Já a causa endógena é mais rara e está associada à imunossupressão e a ambientes nosocomiais<sup>7,9</sup>.

O manuseio da endoftalmite infecciosa pode incluir o uso tópico e intravítreo de antibióticos e corticóide, vitrectomia via pars plana (VPP) ou biópsia vítrea com avaliação laboratorial<sup>2,10</sup>. Segundo o EVS são critérios de indicação de vitrectomia VPP no tratamento da endoftalmite infecciosa sinais e sintomas de endoftalmite no pós-operatório de catarata, acuidade visual menor que 20/50 até percepção luminosa e transparência do segmento anterior para a realização da cirurgia<sup>10</sup>.

Este estudo tem como propósito avaliar a incidência de complicações e a acuidade visual final dos pacientes submetidos à vitrectomia VPP para o tratamento de endoftalmite infecciosa, seguindo os critérios do EVS.

## MÉTODOS

Foram avaliados retrospectivamente, 19 olhos de 19 pacientes submetidos à vitrectomia VPP na endoftalmite infecciosa, no período de janeiro de 1998 a julho de 2005, no Hospital Oftalmológico de Brasília. Apenas 1 caso teve causa endógena, conseqüente de imunossupressão em pós-operatório de cirurgia bariátrica. Os 18 casos restantes ocorreram no pós-operatório de cirurgia oftalmológica, sendo 16 após facoemulsificação (4 realizadas em outro serviço), 1 caso após blefaroplastia e 1 caso após injeção intravítrea de triancinolona (ambos também encaminhados de outros serviços).

Todos os casos selecionados para a vitrectomia VPP apresentavam acuidade visual 20/50 ou inferior, sinais e sintomas de endoftalmite, edema corneano, opacidade vítrea e em 3 casos havia também fibrina, que foi removida por paracentese antes da vitrectomia. A má visualização per-operatória do segmento posterior dificultou a remoção dos debris e do vítreo periférico e dificultou a revisão adequada da periferia, porém não impediu a remoção do vítreo central.

Todos os pacientes submetidos à facoemulsificação e a triancinolona intravítrea usaram colírio de dexametasona e cloridrato de ciprofloxacino a cada seis horas no pós-operatório até a data da vitrectomia. Não foi feito uso de antibiótico no per-operatório dos pacientes operados neste hospital e não foi possível coletar

este dado dos pacientes que vieram de outros serviços. Os demais não estavam sob o uso tópico de antibiótico.

A vitrectomia VPP foi realizada sob bloqueio peribulbar e através de três esclerectomias a 3.5mm do limbo. Primeiro foi inserida a infusão, porém desligada. Após, inseriu-se a ponta do vitreófago e uma seringa de 5ml acoplada à aspiração. Enquanto o cirurgião ativa o corte, o auxiliar aspira de 1 a 2ml de vítreo infectado a ser examinado laboratorialmente. Finalmente a infusão é ativada, o volume no globo ocular é restaurado e a cirurgia para remoção dos debris restantes é finalizada. Nesta última etapa é feita a injeção intravítrea de vancomicina 1µg/0.1ml, amicacina 0.4µg/0.1ml e dexametasona 400µg/0.1ml. Em um caso, com aspecto sugestivo de etiologia fúngica, não foi utilizado corticóide intravítreo e injetou-se anfotericina B 10µg/0.1ml.

O seguimento antimicrobiano foi feito com colírio de dexametasona e cloridrato de ciprofloxacino, 1 gota a cada seis horas para todos os pacientes e itraconazol oral 100mg/dia em 1 caso. Após remissão da infecção o antibiótico/antifúngico foi suspenso.

O material vítreo foi prontamente enviado ao laboratório para coloração pelo Gram imediata, análise pelo PCR e cultura com antibiograma pelos meios Ágar-sangue, Ágar-chocolate, Tioglicolato e Sabouraud.

O Quadro 1 demonstra individualmente estes 19 pacientes em itens como sexo, cirurgia inicial, tempo de evolução, complicações após a vitrectomia VPP e a acuidade visual final. Três pacientes encaminhados por outros serviços têm o tempo de evolução exato desconhecido, porém aproximadamente maior que vinte dias.

## RESULTADOS

Quatro olhos (21%) evoluíram com descolamento de retina (DR), 3 (15.7%) com edema macular cístico, 1 (5.2%) com descolamento de coróide, 1 (5.2%) com buraco de mácula e 1 (5.2%) com palidez de nervo óptico e isquemia macular. A acuidade visual final (AV) ficou entre 20/20 e 20/40 em 6 olhos (31.5%), entre 20/50 e 20/400 em 9 olhos (47.3%) e menor que 20/400 ou percepção luminosa em 4 olhos (21%).

O tempo de evolução (início dos sintomas até a realização da vitrectomia VPP) foi maior nos pacientes encaminhados de outros serviços. O paciente 11 foi submetido à nova cirurgia após a vitrectomia VPP para retirada do saco capsular e então evoluiu com buraco macular. A cultura do paciente 2 isolou o *Enterococcus fecalis* e o paciente 12 apresentou fungo *Aspergillus sp* na cultura, com evolução para visão de vultos. Havia dois focos maculares por *Cândida sp* no paciente 17. Todos os descolamentos de retina reportados ocorreram no pós-operatório, sendo após 10 dias no paciente 5, após 21 dias no paciente 7, após 40 dias no paciente 8 e após 30 dias no paciente 17.

O paciente 8 que foi submetido à blefaroplastia evoluiu com ceratite no pós-operatório. O cirurgião plástico utilizou colírio de cloridrato de proximetacaína neste

## Quadro 1

## Demonstração individual relacionando cirurgia inicial, tempo de evolução, complicações após a vitrectomia VPP, acuidade final e a etiologia infecciosa

Paciente	Sexo	Idade	Causas	Tempo de evolução	Complicações Pós-vitrectomia	AV Final	Cultura
1	F	77	Pós-facoemulsificação	7 dias		20/20	<i>S. epidermidis</i>
2	M	73	Pós-facoemulsificação	13 dias	Descolamento de coróide	20/50	<i>E. fecalis</i>
3	F	63	Pós-facoemulsificação	30 dias	Palidez de NO e isquemia macular	20/400	Inconclusivo
4	M	54	Pós-facoemulsificação	1 dia	EMC	20/60	<i>Enterobacter sp</i>
5	M	66	Pós-facoemulsificação	14 dias	DR	20/100	Inconclusivo
6	M	62	Pós-facoemulsificação*	10 meses		20/100	Cultura negativa
7	M	68	Pós-facoemulsificação	7 dias	DR	20/100	<i>S. Pneumoniae</i>
8	F	52	Pós-blefaroplastia*	desconhecido	DR	MM	<i>S. Viridans</i>
9	F	86	Pós-facoemulsificação	18 dias	EMC	20/30	Inconclusivo
10	F	75	Pós-facoemulsificação	4 dias		20/40	<i>S. epidermidis</i>
11	F	55	Pós-facoemulsificação	16 dias	Buraco macular	20/200	<i>P. acnes</i>
12	M	49	Pós-facoemulsificação*	desconhecido	EMC	MM	<i>Aspergillus spp</i>
13	F	67	Pós-facoemulsificação	6 dias		20/50	<i>Aeróbio gran-negativo</i>
14	F	60	Pós-facoemulsificação*	desconhecido		20/50	<i>Staphylococcus sp</i>
15	F	76	Pós-facoemulsificação	4 dias		20/20	Cultura negativa
16	F	65	Pós-facoemulsificação	4 dias		20/20	Inconclusivo
17	M	31	Endógena*	15 dias	DR	20/400	<i>Cândida spp</i>
18	M	56	Pós-facoemulsificação	8 dias		20/40	Inconclusivo
19	M	55	Pós-triancinolona* Intravítrea	30 dias		NPL	Cultura negativa

\* Cirurgias realizadas em outras instituições  
DR – Descolamento de retina  
EMC – Edema macular cístico

período para diminuir o desconforto na remoção dos pontos palpebrais. Acreditamos que um frasco deste anestésico em um consultório de cirurgia plástica geral, por ser pouco utilizado, deve ter ficado muito tempo aberto, tornando-se meio de cultura inoculado na porta de entrada causada pela ceratite.

Oito pacientes tratados com vitrectomia em até 8 dias evoluíram com melhor resultado final. Três com AV 20/20, 2 com AV 20/40, 1 com AV 20/50, 1 com AV 20/60 e 1 com AV 20/100. Já os demais tratados após 13 dias ou mais apresentaram AV em geral inferior, sendo 1 com 20/30, 2 com 20/50, 2 com 20/100, 1 com 20/200, 2 com 20/400, 2 com MM e 1 com não percepção de luz (NPL).

## DISCUSSÃO

O prognóstico pobre dos casos de endoftalmite infecciosa se deve à invasão das bactérias e suas toxinas nos tecidos oculares, às enzimas proteolíticas formadas pela defesa do organismo que lesam a integridade do globo ocular<sup>2</sup> e às complicações tais como DR, edema macular, *phthisis bulbi*, opacidade corneana e dano de nervo óptico entre outras<sup>11</sup>.

A vitrectomia VPP na endoftalmite infecciosa é muito útil por remover o agente etiológico e suas toxinas,

clarear o vítreo, realizar biópsia para cultura, remover trações e debris inflamatórios, distribuir melhor antibióticos e diminuir os sintomas<sup>12</sup>. A vancomicina e a amicacina são os antibióticos intravítreos preconizados<sup>13</sup>. Ainda há discussão quanto à penetração intravítrea no seu uso sistêmico, contra-indicado pelo protocolo criado pelo EVS<sup>10,13,15</sup>.

Outra controvérsia é encontrada quanto ao uso do óleo de silicone. Enquanto alguns autores defendem seu poder antimicrobiano e de prevenção do DR<sup>3,12</sup>, outros preferem utilizá-lo apenas na presença de DR<sup>1,10</sup>.

Dentre as complicações relatadas, a presença de DR é relacionada ao baixo prognóstico visual final<sup>3</sup>, principalmente se ocorrer durante o intra-operatório<sup>13</sup>. Segundo a literatura, a incidência do DR após a vitrectomia VPP na endoftalmite infecciosa pode chegar a 40%<sup>1,3,13,16,18</sup> e tende a ocorrer precocemente<sup>19</sup>. É um índice alto se comparado à baixa incidência desta mesma complicação na vitrectomia simples e à 11.6% na vitrectomia VPP para remoção de restos corticais sem a presença de infecção<sup>20</sup>. O DR está relacionado à virulência do agente etiológico, à idade avançada do paciente, à abertura da cápsula posterior na facoemulsificação, à realização de procedimentos adicionais e ao início precoce e severo da sintomatologia<sup>13</sup>. Não há relação ao uso de antibióticos, à precocidade da vitrectomia VPP e à realização

de biópsia vítrea (TAP) ao invés da vitrectomia VPP<sup>13</sup>.

Vários autores citam que a associação de roturas gigantes e de DR na endoftalmite infecciosa pode ser justificada pela necrose retiniana local e técnica cirúrgica inadequada, o que causa tração excessiva para o descolamento da hialóide posterior<sup>15</sup>. Acreditamos que a má visualização, principalmente da retina periférica, devido ao edema corneano e à opacidade vítrea intensa, favorecem a iatrogenia e dificultam revisão da periferia, impedindo a profilaxia adequada e propiciando o DR.

## CONCLUSÃO

A vitrectomia para o tratamento de infecções pode trazer excelentes resultados quando indicada precocemente. A incidência de complicações retinianas no pós-operatório da vitrectomia para endoftalmite é alta e pode comprometer o prognóstico visual, especialmente o descolamento de retina e o edema macular cístico. Os cuidados pós-operatórios da vitrectomia VPP na endoftalmite devem incluir, além do acompanhamento laboratorial e medicamentoso, uma especial atenção à retina central e periférica. A visão final depende do tempo de evolução, de focos infecciosos maculares e das complicações pós-operatórias.

## SUMMARY

**Purpose:** To investigate the incidence of complications and the final visual acuity in patients who underwent posterior pars plana vitrectomy (PPV) for the treatment of infectious endophthalmitis. **Methods:** Retrospective data about 19 eyes from 19 patients with signs and symptoms of endophthalmitis. All patients underwent PPV from January 1998 to June 2005 at the Hospital Oftalmológico de Brasília. Clinical data included sex, slitlamp biomicroscopy and fundus examination, evolution time, PPV need, complications after PPV, number of procedures, etiologic factors and final visual acuity. The infection cause occurred in the postoperative period of ocular surgeries in 18 cases and in 1 case it was due to endogenous transmission. The evolution varied from 1 to 30 days after the ocular surgery. All patients underwent PPV with vitreous biopsy and had intravitreal injection of antibiotics. **Results:** 4 eyes (21%) presented with retinal detachment, 3 (15.7%) with cystoid macular edema, 1 (5.2%) with choroidal detachment, 1 (5.2%) with macular hole and 1 (5.2%) with optic nerve pallor and macular ischemic. The best corrected final visual acuity achieved were 20/20 to 20/40 in 6 eyes (31.5%), 20/50 to 20/400 in 9 eyes (47.3%) and worse than 20/400 or light perception in 4 eyes (21%). **Conclusion:** PPV as treatment option for endophthalmitis might bring excellent results if it is early indicated. The incidence of retinal complications in the postoperative period is high, especially retinal detachment and cystoid macular edema. The final visual acuity depends on evolution time, infection focus at

macula and postoperative complications.

**Keywords:** Endophthalmitis; Vitrectomy; Retinal detachment; Macular edema, cystoid; Cataract

## REFERÊNCIAS

- 1- Janknecht P, Schneider CM, Ness T. Outbreak of *Empedobacter brevis* endophthalmitis after cataract extraction. Graefes Arch Clin Exp Ophthalmol. 2002; 240(4):291-5.
- 2- Centurion V, Caballero JC, De Lucca ES, Lacava AC. Endoftalmite pós-facoemulsificação. Rev Bras Oftalmol. 2004; 63(3):163-8.
- 3- Bali E, Huyghe P, Caspers L, Libert J. Vitrectomy and silicone oil in the treatment of acute endophthalmitis. Preliminary results. Bull Soc Belge Ophthalmol. 2003; (288): 9-14.
- 4- Locatelli CI, Englert GE, Kwitko S, Simonetti AB. Aderência bacteriana *in vitro* a lentes intra-oculares de polimetilmetacrilato e de silicone. Arq Bras Oftalmol. 2004; 67(2): 241-8.
- 5- Buzard K, Liapis S. Prevention of endophthalmitis. J Cataract Refract Surg. 2004; 30(9): 1953-9.
- 6- Kresloff MS, Castellarin AA, Zarbin MA. Endophthalmitis. Surv Ophthalmol. 1998; 43(3): 193-224. Review.
- 7- Schelenz S, Gransden WR. Candidaemia in a London teaching hospital: analysis of 128 cases over a 7-year period. Mycoses. 2003; 46(9-10): 390-6.
- 8- Tzelikis PFM, Torqueti-Costa L, Trindade FC. Endoftalmite fúngica endógena: relato de caso. Rev Bras Oftalmol. 2004; 63(7/8): 437-40.
- 9- Chen JY. Neonatal candidiasis associated with meningitis and endophthalmitis. Acta Paediatr Jpn. 1994; 36(3): 261-5.
- 10- Results of the Endophthalmitis Vitrectomy Study. A randomized trial of immediate vitrectomy and of intravenous antibiotics for the treatment of postoperative bacterial endophthalmitis. Endophthalmitis Vitrectomy Study Group. Arch Ophthalmol. 1995; 113(12): 1479-96.
- 11- Han DP, Wisniewski SR, Kelsey SF, Doft BH, Barza M, Pavan PR. Microbiologic yields and complication rates of vitreous needle aspiration versus mechanized vitreous biopsy in the Endophthalmitis Vitrectomy Study. Retina. 1999; 19(2): 98-102.
- 12- Kaynak S, Öner FH, Kocak N, Cingil G. Surgical management of postoperative endophthalmitis: comparison of 2 techniques. J Cataract Refract Surg. 2003; 29(5): 966-9.
- 13- Doft BM, Kelsey SF, Wisniewski SR. Retinal detachment in the endophthalmitis vitrectomy study. Arch Ophthalmol. 2000; 118(12): 1661-5.
- 14- Haimann MH, Weiss H, Miller JA. Endophthalmitis vitrectomy study. Arch Ophthalmol. 1991; 109(8): 1060-1.
- 15- Jain K, Lam W. Giant retinal tear and meningococcus endogenous endophthalmitis. J AAPOS. 2002; 6(4): 259-60.
- 16- Rossetti A, Doro D. Retained intravitreal lens fragments after phacoemulsification: complications and visual outcome in vitrectomized and nonvitrectomized eyes. J Cataract Refract Surg. 2002; 28(2): 310-5.
- 17- Nelsen PT, Marcus DA, Bovino JA. Retinal detachment following endophthalmitis. Ophthalmology. 1985; 92(8):1112-7.
- 18- Oslon JC, Flynn HW Jr, Forster RK, Culbertson WW. Results in the treatment of postoperative endophthalmitis. Ophthalmology. 1983; 90(6): 692-9.
- 19- Gözum N, Kir N, Ovali T. Internal ophthalmomyiasis presenting as endophthalmitis associated with an intraocular foreign body. Ophthalmic Surg Lasers Imaging. 2003; 34(6): 472-4.
- 20- Moore JK, Scott IU, Flynn HW Jr, Smiddy WE, Murray TG, Kim JE, et al. Retinal detachment in eyes undergoing pars plana vitrectomy for removal of retained lens fragments. Ophthalmology. 2003; 110(4):709-13; discussion 713-4.

# Estudo epidemiológico das alterações oculares e suas repercussões visuais em portadores do vírus HIV na era pós-HAART

## *Epidemiological study of ocular manifestations and its visual repercussions in HIV seropositive patients in the post-HAART*

Renata Malvezzi Maldonado<sup>1</sup>, Haroldo Vieira de Moraes Junior<sup>2</sup>

### RESUMO

**Objetivo:** Avaliar as principais manifestações oculares e causas de diminuição da acuidade visual (AV), relacionadas à infecção pelo vírus da imunodeficiência humana (HIV) em pacientes com terapia anti-retroviral com drogas altamente eficazes (HAART). **Métodos:** Foram descritos os achados de exame oftalmológico em 141 indivíduos HIV positivos, independente de queixa ocular e estado imunológico. **Resultados:** As manifestações oculares relacionadas ao HIV ocorreram em 45 (32%) pacientes e as mais frequentes foram: retinite por citomegalovírus (CMV) (12,7%), retinocoroidite por toxoplasmose (7%), microangiopatia retiniana (2,83%), retinite herpética (2,8%) e atrofia óptica parcial (2,8%). A principal causa de cegueira legal e amaurose foi a retinite por CMV. Outras causas importantes de diminuição da AV foram necrose retiniana aguda e retinocoroidite por toxoplasmose. **Conclusão:** As manifestações oculares relacionadas ao HIV foram comuns, mesmo tendo a HAART disponível e sendo a mais frequente desta amostra a retinite por CMV. As principais causas de diminuição da acuidade visual foram retinite por CMV, necrose retiniana aguda e retinocoroidite por toxoplasmose.

**Descritores:** Manifestações oculares; HIV; Retinite por citomegalovírus; Cegueira; Síndrome da imunodeficiência adquirida, Terapia anti-retroviral de alta atividade; Estudos prospectivos

<sup>1</sup>Mestre em oftalmologia pela Universidade Federal do Rio de Janeiro – UFRJ – Rio de Janeiro (RJ) – Brasil;

<sup>2</sup>Professor adjunto do departamento de oftalmologia; Coordenador do programa de pós-graduação em oftalmologia da Faculdade de Medicina da Universidade Federal do Rio de Janeiro – UFRJ; Livre-docente em oftalmologia pela Universidade Federal de São Paulo – UNIFESP – São Paulo (SP) – Brasil.

Recebido para publicação em: 17/01/05 - Aceito para publicação em 12/09/05

## INTRODUÇÃO

A maioria dos estudos de prevalência de manifestações oculares em infectados pelo vírus da imunodeficiência humana (HIV) são realizados em países desenvolvidos, apesar de mais de 90% de todos os infectados estarem nos países em desenvolvimento<sup>1</sup>. Estudos epidemiológicos nacionais da era após o uso da terapia anti-retroviral com drogas altamente eficazes (HAART) têm encontrado alterações oculares em HIV positivos entre 30,3 e 55,46%, sendo as mais frequentes a retinite por citomegalovírus (CMV) (9,8-22,63%), microangiopatia retiniana (MR) (8,5-16,9%), e retinocoroidite por toxoplasmose (4,36-8,45%)<sup>2,6</sup>. Estas variações se devem pelas diferenças metodológicas dos trabalhos, locais onde foram pesquisados, estágio da doença e medicações usadas. O Brasil, portanto, tem incidências semelhantes aos países desenvolvidos, mas destaca-se pela maior incidência de retinocoroidite por toxoplasmose<sup>7</sup>.

O objetivo deste estudo é avaliar as principais manifestações oculares e causas de diminuição da acuidade visual (AV), relacionadas à infecção pelo vírus HIV, na população atendida no Hospital Universitário Clementino Fraga Filho (HUCFF), no Rio de Janeiro, na era pós-HAART. O tratamento com HAART está disponível para todos os pacientes do estudo, desde que tenham indicação clínica.

## MÉTODOS

Foram examinados, de forma prospectiva, pelo mesmo examinador, 141 pacientes portadores do vírus HIV em tratamento, no Hospital Universitário Clementino Fraga Filho (HUCFF), entre novembro de 2002 e agosto de 2003, referenciados independente de queixas oculares ou estado imunológico. Foram descritas as alterações ativas e inativas no momento da avaliação, que consistiu em anamnese, exame oftalmológico (exame externo, AV com correção, motilidade ocular, tonometria de aplanção, biomicroscopia e mapeamento de retina) e resultados das contagens de linfócitos T CD4 desde o início do tratamento. Os dados foram submetidos ao teste qui-quadrado.

## RESULTADOS

A amostra foi formada por 90 homens (63,8%) e 51 mulheres (36,2%). A idade variou de 18 a 73 anos, com a média de 43,8 anos. Quanto à cor da pele havia 72 (51%) brancos, 41 (29%) pardos e 28 (20%) negros. Dos examinados, 107 (75,8%) pacientes têm definição de

Síndrome da Imunodeficiência Adquirida (AIDS)<sup>8</sup>. A contagem de linfócitos T CD4 atual variou de 9 a 1559 céls./mm<sup>3</sup>, e seu nadir, isto é, o menor valor conhecido, esteve entre 9 a 1213 céls./mm<sup>3</sup>.

Apresentaram queixa ocular 105 (74,4%) examinados, sendo, principalmente, diminuição da AV (51,7%), prurido ocular (6,3%), dor ocular (4,9%) e moscas volantes (4,9%). As alterações oculares ativas (25 pacientes) ou inativas (28 pacientes) estiveram presentes em 45 (32%) pacientes, totalizando 53 manifestações, uma vez que houve alterações simultâneas em alguns casos (Tabela 1). Foram 28 (62,2%) unilaterais e 17 (37,8%) bilaterais.

Os pacientes foram distribuídos conforme a linfometria atual e o nadir, e correlacionados com a presença ou não de patologia ocular (ativa ou inativa), relacionada ao HIV. Segundo o teste do qui-quadrado, há significância estatística entre estes grupos com p valor igual a 0,01 na avaliação da linfometria atual e 0,03 considerando o nadir.

No Gráfico 1, observa-se que os pacientes com retinite por CMV (ativa ou inativa) apresentaram valores de nadir da contagem de linfócitos T CD4 menores que os que não tiveram a lesão. Categorizando esta variável em acima e abaixo de 100 céls./mm<sup>3</sup> e aplicando o teste do qui-quadrado, há significância estatística entre estes grupos com p valor igual a 0,001.

As principais causas de diminuição da AV estão listadas na Tabela 2. A amaurose ocorreu em 11 (3,9%) olhos, dos quais 10 (90,9%) apresentavam retinite por CMV e 1 (9,09%) tinha seqüela de necrose retiniana aguda. A cegueira legal, definida como AV no melhor olho pior ou igual a 0,2, foi encontrada em 7 (4,9%) pacientes e sua principal causa foi a retinite por CMV bilateral (4 pacientes), seguida de necrose retiniana aguda bilateral (2 pacientes) e retinocoroidite por toxoplasmose macular bilateral (1 paciente).

## DISCUSSÃO

Dos indivíduos infectados pelo HIV, 70 a 80% apresentam alterações oculares em alguma fase da doença<sup>9</sup>. Neste estudo, constatou-se que 45 (32%) pacientes tinham manifestação ocular ativa ou cicatrizada relacionada à infecção por este vírus no momento do exame.

A contagem de linfócitos T CD4 nesta amostra, categorizada em 0-200, 201-350 e acima de 350 céls./mm<sup>3</sup>, esteve estatisticamente relacionada à ocorrência de manifestação ocular, com p valor 0,01 para a contagem atual e 0,03 se considerado o nadir. Portanto, quanto menor esta contagem maior a chance de distúrbio ocu-

Tabela 1

## Manifestações oculares relacionadas ao HIV

Manifestação Ocular	Ativa	Inativa	Total
Retinite por CMV	3	15	18 (12,7%)
Toxoplasmose	2	8	10 (7,09%)
Microangiopatia retiniana	4		4 (2,83%)
Retinite herpética	3	1	4 (2,83%)
Atrofia parcial de papila		4	4 (2,83%)
Ceratouveíte por HSV	3		3 (2,12%)
Microangiopatia conjuntival	2		2 (1,41%)
Zóster oftálmico	2		2 (1,41%)
Uveíte sífilítica	2		2 (1,41%)
Tuberculose ocular	1		1 (0,7%)
Papilite	1		1 (0,7%)
Coroidite por <i>Candida sp.</i>	1		1 (0,7%)
Uveíte da recuperação imune	1		1 (0,7%)
<b>Total</b>	<b>25</b>	<b>28</b>	<b>100%</b>

Tabela 2

## Causas de diminuição da AV

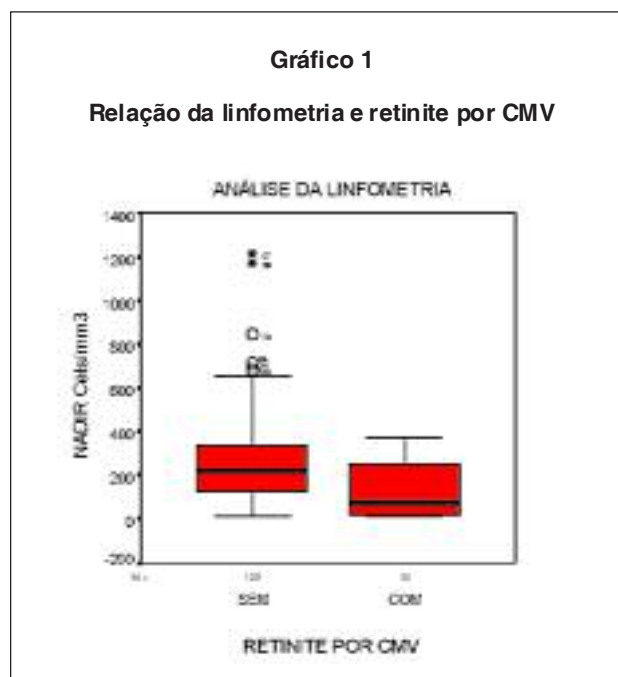
AV	Olhos	Causas
0,5 ou melhor	2	ceratouveíte herpética uveíte da recuperação imune
0,4 a 0,2	6	retinite por CMV (3) palidez do nervo óptico (1) toxoplasmose ocular (1) granuloma de coróide (1)
0,1 ou pior	32	necrose retiniana aguda (6) retinite por CMV (18) toxoplasmose ocular (6) ceratouveíte herpética (3) uveíte sífilítica (1)
<b>Total</b>	<b>40</b>	

lar. A explicação está na preferência do HIV em infectar os linfócitos T CD4 de memória específicos se comparado aos demais linfócitos T de memória ou inocentes, provocando alterações oportunistas<sup>10</sup>.

A retinite por CMV é a principal infecção oftalmológica em pacientes com AIDS<sup>11</sup> (Figura 1). A incidência na AIDS, inicialmente, era de 15 a 25%<sup>12</sup>, mas com a introdução do uso do HAART houve queda de 55 a 95% destes valores<sup>13</sup>. No trabalho atual, a frequência foi alta (16,8%) se comparada a países desenvolvidos, mas como aqui muitos ainda descobrem ser soropositivos quando iniciam infecção oportunista, a incidência se aproxima dos valores pré-HAART. Apesar da retinite por CMV geralmente poupar a mácula, a acuidade visual pode estar bastante diminuída<sup>11</sup>. Dos 25 olhos examinados acometidos pela retinite por CMV, 21 evoluíram com baixa AV, apesar do tratamento.

Aproximadamente 18 a 63% dos pacientes que já tiveram retinite por CMV e que obtiveram aumento da contagem de linfócitos T CD4 em resposta ao emprego do HAART, podem apresentar uveíte da recuperação imune (URI)<sup>14-16</sup>. Neste estudo, 12 pacientes apresentaram retinite por CMV e recuperação imune e somente um (8%) paciente apresentava vitreíte por uveíte da recuperação imune (URI) no momento do exame.

A retinocoroidite por toxoplasmose ocorre em imunossuprimidos e em imunocompetentes. A prevalência de lesões cicatrizadas supostamente toxoplásmicas em amostras aleatórias da população brasileira nos estados de São Paulo, Minas Gerais e Rio Grande do Sul variou de 4,7 a 17,7%<sup>17</sup>. O estudo atual avaliou apenas indivíduos infectados pelo HIV e obser-



vou que 10 (7%) apresentavam cicatrizes de retinocoroidite por toxoplasmose ou lesões em atividade. Não há diferença, portanto, para a população soronegativa de alguns locais do Brasil. Porém, em HIV positivos, esta doença tende a ser mais agressiva e comprometer mais a AV<sup>2,18</sup>. Isto foi observado, pois 7 (70%) pacientes evoluíram com prejuízo visual.

A MR ocorre em pacientes com contagem de linfócitos T CD4 inferior a 100 céls./mm<sup>3</sup> e raramente após HAART. Esta é a manifestação ocular mais co-

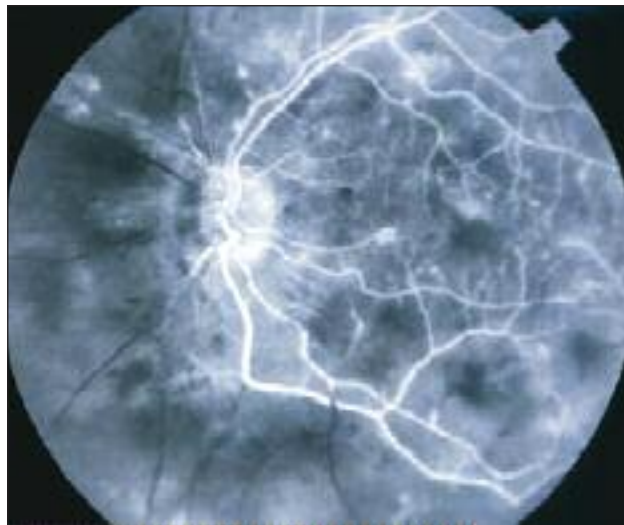
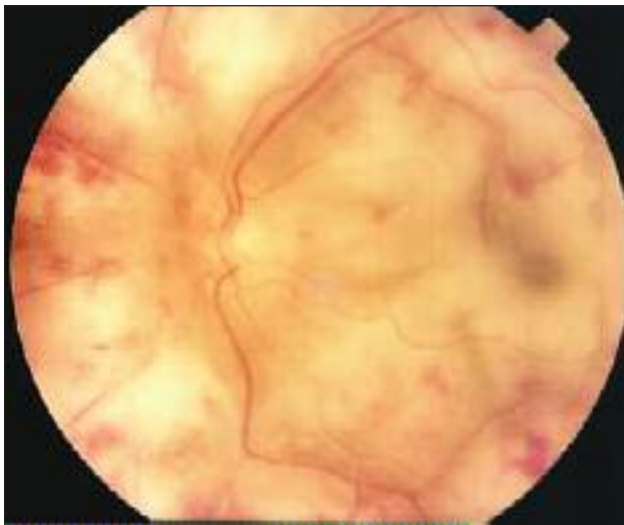


Figura 1 - A: Retinografia de paciente masculino, 47 anos, com contagem de linfócitos T CD4, 185 céls/mm<sup>3</sup>, apresentando retinite por CMV fulminante. B: Angiografia apresentando hipofluorescência por bloqueio e isquemia

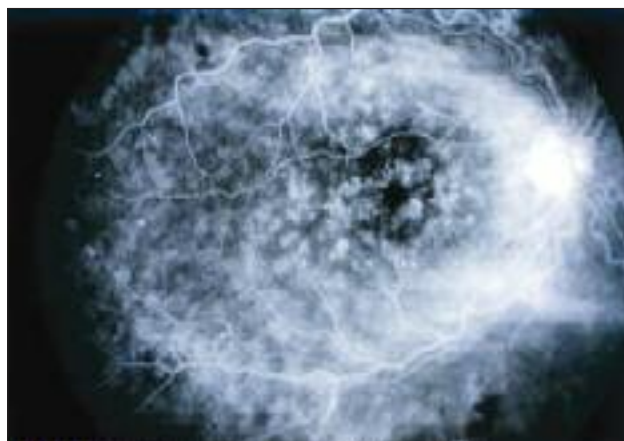
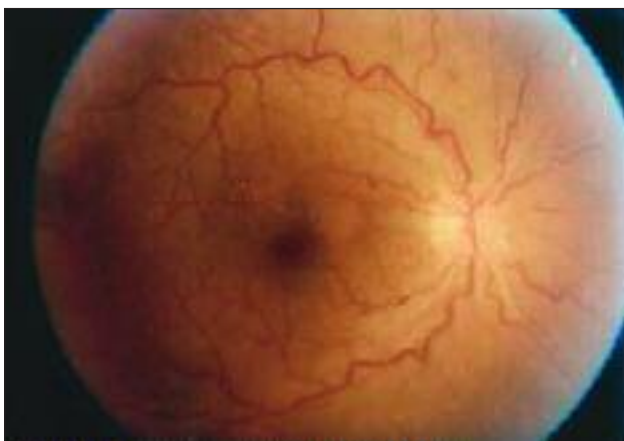

Figura 2 - A: Retinografia de paciente feminina, 43 anos, com contagem de linfócitos T CD4 10 céls./mm<sup>3</sup>, apresentando microangiopatia retiniana; B: Na angiografia, observa-se o edema macular cistoide

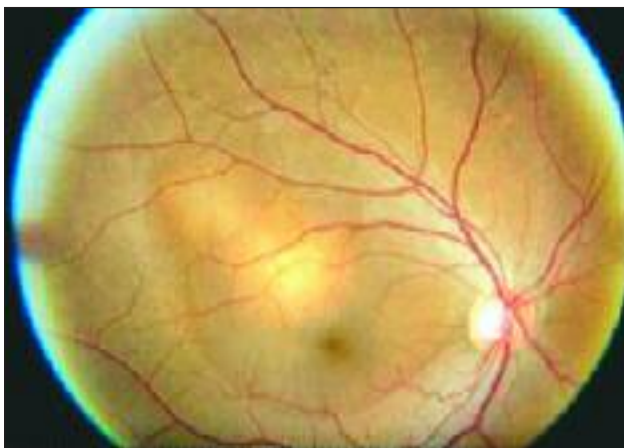

Figura 3: Retinografia de paciente masculino, 47 anos, com contagem de linfócitos T CD4 85 céls./mm<sup>3</sup>, apresentando nódulo coroidiano tuberculoso associado ao descolamento seroso

do segmento posterior, estando presente em 50 a 70% dos infectados pelo HIV<sup>2,9</sup>. Na amostra estudada, a MR foi identificada em 4 (2,83%) pacientes (Figura 2), no momento do estudo. Por serem lesões transitórias, a incidência num estudo seccional é baixa.

O vírus varicela-zoster é o segundo patógeno ocular mais comum em alguns estudos, afetando 1 a 4% dos HIV positivos. A necrose retiniana aguda geralmente está associada à presença dos vírus herpes simples e varicela-zoster e ocorre, mais freqüentemente, em indivíduos com contagem de linfócitos T CD4 abaixo de 200 céls./mm<sup>3</sup>. O quadro evolui para amaurose em 76 a 85% dos pacientes, mesmo independente da medicação, pois depende também do estágio da doença ao se iniciar a terapêutica. Em 60% encontra-se lesão bilateral<sup>9,19-21</sup>. Na amostra foram encontrados 4 (2,83%) pacientes com necrose retiniana

aguda, sendo bilateral em 2 (50%). Em todos os olhos houve perda visual acentuada associada a esta manifestação. Já o zoster oftálmico afeta 5 a 15% dos HIV positivos e a ocorrência antes da quinta década é incomum<sup>9</sup>. Neste trabalho, foram identificados 2 (1,41%) pacientes, com menos de 40 anos, com esta lesão e 1 apresentou diminuição importante da AV. A ceratouveíte herpética foi identificada em 3 pacientes e 2 ficaram com diminuição permanente da acuidade visual.

A sífilis é a infecção bacteriana intra-ocular mais comum em HIV positivos, atingindo 1 a 2% destes pacientes. Seu curso clínico em HIV positivo é diferente, apresentando lesões bilaterais e comprometendo o vítreo, a retina e o nervo óptico<sup>22</sup>. Neste trabalho, apresentaram sífilis ocular 2 pacientes, um com coroidite sífilítica e o outro com papilite. Mesmo com o tratamento, um paciente teve perda visual grave.

A coroidite por *Candida sp.* foi presumida em um paciente com contagem de linfócitos T CD4 igual a 35 céls./mm<sup>3</sup>, focos retinianos esbranquiçados periféricos e vitreíte. Após uso endovenoso de anfotericina B, houve resolução das lesões sem comprometimento visual.

A incidência de tuberculose aumentou quase 500 vezes com a AIDS, porque a presença do bacilo estimula a replicação do HIV *in vitro*. Apesar disso, a doença ocular é rara<sup>23</sup>. Vários autores nacionais<sup>24-27</sup> já descreveram nódulos coroidianos presumidos por tuberculose ocular na AIDS. Neste estudo, um paciente com tuberculose ganglionar apresentou esta alteração, associada ao descolamento seroso ao redor (Figura 3). Após o tratamento, a AV retornou para 1,0.

O achado neurooftalmológico mais freqüente na AIDS é o papiledema secundário a meningite criptocócica e ocorre em 2,2% dos pacientes com AIDS<sup>28-29</sup>. Neste estudo, um paciente apresentava papilite e quatro (2,83%) tinham atrofia parcial de papila sem causa definida, apesar das investigações clínicas e laboratoriais. Portanto, nenhum caso de lesão criptocócica foi identificado.

A infecção pelo HIV é associada com o desenvolvimento de tumores malignos, incluindo os oculares, principalmente nos estágios de maior imunossupressão<sup>30</sup>. Não foram detectadas ao primeiro exame, neste trabalho, neoplasias oculares nem as outras afecções oculares dos HIV positivos.

Novos trabalhos nacionais sobre este assunto são publicados a cada instante, e quanto maior o conhecimento da epidemiologia destas lesões, em nosso meio, mais estaremos preparados para preveni-las e tratá-las.

## CONCLUSÃO

Neste estudo, apesar de todos os pacientes terem sido submetidos à terapia com o uso do HAART, conforme indicação clínica, a incidência de alteração ocular, relacionada à infecção pelo HIV, foi de 32% no momento do exame, e estavam estatisticamente relacionadas à contagem de linfócitos T CD4 atual e prévia. As lesões mais freqüentes e também as principais causas da diminuição da AV foram retinite por CMV, retinite herpética e retinocoroidite por toxoplasmose. Portanto, o exame oftalmológico freqüente em indivíduos HIV positivos é muito importante, não só para o prognóstico visual como para elucidar infecções e morbidades sistêmicas manifestadas no olho.

## SUMMARY

**Objective:** To evaluate the ocular manifestations related to human immunodeficiency virus (HIV) infection and its causes of low visual acuity (VA). **Method:** The findings of ocular examination of 141 patients infected by HIV were evaluated regardless their immunology status or ocular complaints. **Results:** The ocular manifestations related to HIV were observed in 45 (32%) patients and the main were: CMV retinitis (12,7%), toxoplasmic retinochoroiditis (7%), retinal microvasculopathy (2,83%), herpetic retinitis (2,8%) and partial optic atrophy (2,8%). The most frequent cause of legal blindness and no light perception was CMV retinitis. Other causes of severe decrease in the VA were acute retinal necrosis and toxoplasmic retinochoroiditis. **Conclusion:** The ocular manifestations related to HIV were frequent even with HAART and the main was CMV retinitis. This infection, associated with acute retinal necrosis and toxoplasmic retinochoroiditis, were the most frequent causes of decrease in visual acuity in this study.

**Keywords:** Eye manifestations; HIV; Cytomegalovirus retinitis; Blindness; Acquired immunodeficiency syndrome; Antiretroviral therapy, highly active; Prospective studies

## REFERÊNCIAS

1. Kestelyn PG, Cunningham ET Jr. HIV/AIDS and blindness. Bull World Health Organ. 2001; 79(3): 208-13.
2. CastroJR, Castro MML, Castro MJR, Nassaralla JJJ, Zapata MTAG. Freqüência da toxoplasmose ocular e de outras patologias oftalmológicas em pacientes com AIDS no Hospital de Doenças Tropicais. Arq Bras Oftalmol 2002; 65(4Suppl): 113.

3. Costa DS. Alterações fundoscópicas em pacientes HIV/AIDS, correlacionando-as com a contagem de linfócitos T CD4+, carga viral e categoria clínica (dissertação de mestrado). Rio de Janeiro: Universidade Federal do Rio de Janeiro; 1999.
4. Curi ALL, Muralha AN, Muranaka E, Muralha L, Vianna RNG. Estudo Epidemiológico das alterações oftalmológicas na AIDS. *Rev Bras Oftal* 1999; 58(3): 223-6.
5. Matos K, Santos MCM, Muccioli C. Manifestações oculares do paciente infectado pelo HIV atendido no departamento de oftalmologia da Universidade Federal de São Paulo. *Rev Bras Oftal* 1999; 45(4): 323-6.
6. Arruda RF, Muccioli C, Belfort Jr R. Ophthalmological findings in HIV infected patients in the post-HAART (Highly Active Anti-retroviral Therapy) era, compared to the pre-HAART era. *Rev. Assoc. Med. Bras* 2004 Jan; 50 (2): 148-152.
7. Lewallen S, Courtrigh P. HIV and AIDS and the eye in developing countries: a review. *Arch Ophthalmol*. 1997; 115(10): 1291-5.
8. 1993 revised classification system for HIV infection and expanded surveillance case definition for AIDS among adolescents and adults. *MMWR*. 1992; 41(RR-17): 1-19.
9. Cunningham ET Jr, Margolis TP. Ocular manifestations of HIV infection. *N Engl J Med*. 1998; 339(4): 236-44.
10. Jabs DA, Quinn TC. Acquired immunodeficiency syndrome. In: Pepose JS, Holland GN, Wilhelmus KR, editors. *Ocular infection and immunity*. St Louis: Mosby-Year Book; 1996. p. 289-310.
11. Holland GN, Tufail A, Jordan MC. Cytomegalovirus disease. In: Pepose JS, Holland GN, Wilhelmus KR, editors. *Ocular infection and immunity*. Mosby-Year Book; 1996. p. 1088-1127.
12. Nelson MR, Erskine D, Hawkins DA, Gazzard BG. Treatment with corticosteroids – a risk factor for the development of clinical cytomegalovirus disease in AIDS. *AIDS*. 1993; 7(3): 375-8.
13. Jabs DA, Bartlett JG. AIDS and ophthalmology: a period of transition. *Am J Ophthalmol*. 1997; 124(2): 227-33.
14. Karavellas MP, Song M, Macdonald JC, Freeman WR. Long-term posterior and anterior segment complications of immune recovery uveitis associated with cytomegalovirus retinitis. *Am J Ophthalmol*. 2000; 130(1): 57-64.
15. Nguyen QD, Kempen JH, Bolton SG, Dunn JP, Jabs DA. Immune recovery uveitis in patients with AIDS and cytomegalovirus retinitis after highly active antiretroviral therapy. *Am J Ophthalmol*. 2000; 129(5): 634-9.
16. Sanislo SR, Lowder CY, Kaiser PK. Optic nerve head neovascularization in a patient with inactive cytomegalovirus retinitis and immune recovery. *Am J Ophthalmol*. 1998; 126(2): 318-20.
17. Oréfice F, Bonfioli AA. Toxoplasmose. In: Oréfice F. *Uveíte clínica e cirúrgica*. Rio de Janeiro: Cultura Médica; 2000. p. 620-80.
18. Muccioli C, Belfort Jr R. Toxoplasmose ocular. In: Muccioli C, Belfort Jr R. *Manifestações oculares da AIDS: Atlas & Texto*. Rio de Janeiro: Cultura Médica; 1999. p. 90-101.
19. Franco-Paredes C, Bellehemur T, Merchant A, Sanghi P, DiazGranados C, Rimland D. Aseptic meningitis and optic neuritis preceding varicella-zoster progressive outer retinal necrosis in a patient with AIDS. *AIDS*. 2002; 16(7): 1045-9.
20. Freitas NA, Lana-Peixot MA, Pittella JEH, Leite VHR, Oréfice F. Necrose progressiva da retina externa (PORN) e neurite quiasmática por varicela-zoster em paciente com AIDS. *Rev Bras Oftalmol*. 1999; 58(11): 823-8.
21. Vafai A, Berger M. Zoster in patients infected with HIV: a review. *Am J Med Sci*. 2001; 321(6): 372-80.
22. Matos K, Muccioli C, Belfort RJ. Coroidites em AIDS. In: Muccioli C, Belfort Jr R. *Manifestações oculares da AIDS: Atlas & Texto*. Rio de Janeiro: Cultura Médica; 1999. p. 80-9.
23. Havlir DV, Barnes PF. Tuberculosis in patients with human immunodeficiency virus infection. *N Engl J Med*. 1999; 340(5): 367-73.
24. Curi ALL, Muralha A. Nódulos coroidianos associados à tuberculose em pacientes com AIDS. *Rev Bras Oftalmol*. 1998; 57(6): 445-7.
25. Muccioli C, Belfort R Jr. Presumed ocular and central nervous system tuberculosis in a patient with the acquired immunodeficiency syndrome. *Am J Ophthalmol*. 1996; 121(2): 217-9.
26. Pinheiro SRAA, Oréfice F, Greco DB, Antunes CMF, Salomão MRI. Quatro casos de presumível coroidite tuberculosa em pacientes infectados pelo HIV. *Rev Bras Oftalmol*. 1994; 53(2): 13-9.
27. Recillas-Gispert C, Ortega-Larrocea G, Arellanes-Garcia L, Herrera-Barríos T, Sada-Díaz E. Chorioretinitis secondary to mycobacterium tuberculosis in acquired immune deficiency syndrome. *Retina*. 1997; 17(5): 437-9.
28. Curi ALL. Achados neuro-oftalmológicos em pacientes com AIDS. *Rev Bras Oftalmol*. 1998; 57(3): 175-8.
29. Curi ALL, Muralha Neto A. Achados oftalmológicos em pacientes com neurocriptococose e AIDS. *Rev Bras Oftalmol*. 1997; 56(8): 589-92.
30. Figueiredo AM, Correia CP, Lopes FR, Lima GS, Burnier MN. Estudo clínico-patológico das neoplasias oculares associadas à AIDS [abstract]. *Arq Bras Oftalmol* 2001; 64(4 Supl): 61.

# Causas de baixa visão na Fundação Catarinense de Educação Especial

## *Low vision causes at Fundação Catarinense de Educação Especial*

Eduardo Moritz dos Santos<sup>1</sup>, Franciele Vegini<sup>2</sup>

### RESUMO

**Objetivo:** A baixa visão é um importante problema de saúde pública em países em desenvolvimento, apesar da maioria das causas poderem ser evitadas com medidas simples de higiene e tratamento médico. Este trabalho se propõe a determinar as causas de baixa visão no estado de Santa Catarina em pacientes que foram encaminhados para avaliação e tratamento na Fundação Catarinense de Educação Especial (FCEE), localizada no município de Florianópolis e que é o centro de referência para todo o estado, nos anos de 2003 e 2004. **Métodos:** Estudo retrospectivo a partir de dados epidemiológicos, armazenados na FCEE, observando-se as causas de baixa visão. **Resultados:** Nos anos de 2003 e 2004, 603 pacientes foram submetidos a exame oftalmológico na FCEE. A principal causa de baixa visão nos atendimentos foi a toxoplasmose, correspondendo a 22,81%, no ano de 2003 e a 27,35%, em 2004. Outras causas prevalentes foram DMRI e catarata congênita. **Conclusão:** As causas mais prevalentes de visão subnormal em Santa Catarina são toxoplasmose ocular, catarata congênita, glaucoma e DMRI.

**Descritores:** Baixa visão/etiologia; Deficiências do desenvolvimento/epidemiologia; Transtornos da visão/epidemiologia; Prevalência; Cegueira

<sup>1</sup>Preceptor do departamento de estrabismo e visão subnormal do serviço de oftalmologia do Hospital Regional de São José "Homero de Miranda Gomes" (HRSJ-HMG) – São José (SC) – Brasil;

<sup>2</sup>Residente de oftalmologia do Hospital Regional de São José "Homero de Miranda Gomes" (HRSJ-HMG) – São José (SC) – Brasil.

Serviço de oftalmologia do Hospital Regional de São José "Homero de Miranda Gomes" (HRSJ-HMG) – São José (SC) - Brasil ; Fundação Catarinense de Educação Especial (FCEE) – Florianópolis (SC) – Brasil.

Recebido para publicação em: 01/08/05 - Aceito para publicação em 22/12/05

## INTRODUÇÃO

A baixa visão é um importante problema de saúde pública em países em desenvolvimento, apesar da maioria das causas poderem ser evitadas com medidas simples de higiene e tratamento médico<sup>1,2</sup>.

A Organização Mundial de Saúde (OMS) prevê o acelerado crescimento da cegueira de um a dois milhões de casos por ano, provavelmente dobrando o número total de casos ao redor do ano 2020, a não ser que sejam disponibilizados recursos suficientes para a prevenção<sup>3</sup>. Como a população mundial cresce e uma proporção cada vez maior e sobrevive até idades mais avançadas, o número de pessoas com deficiência visual só irá aumentar<sup>2</sup>, além disso, muitas patologias que desenvolvem baixa visão podem evoluir para cegueira se não tratadas.

A definição de cegueira e baixa visão pela Organização Mundial de Saúde é dada pela acuidade visual (AV) melhor corrigida  $> 1.3 \log\text{MAR}$  ou um campo visual menor que 10 graus ao redor da fixação central, e AV melhor corrigida  $> 0.5-1.3 \log\text{MAR}$  ou campo visual menor que 20 graus ao redor da fixação central<sup>3</sup>, ou, simplesmente, AV no melhor olho pior que 20/60 e campo visual  $< 10$  graus. Nos EUA, comumente se adota como AV pior que 20/40, mas melhor que 20/200 no melhor olho<sup>4</sup>.

Este trabalho se propõe a determinar as causas de baixa visão, no estado de Santa Catarina, em pacientes que foram encaminhados para avaliação e tratamento na Fundação Catarinense de Educação Especial (FCEE), localizada no município de Florianópolis e que é o centro de referência para todo o estado, nos anos de 2003 e 2004.

## MÉTODOS

Foi realizado um estudo retrospectivo a partir dos dados epidemiológicos de todos os atendimentos no serviço de visão subnormal, armazenados em prontuários médicos na Fundação Catarinense de Educação Especial (FCEE), observando-se as causas de baixa visão no estado de Santa Catarina, nos anos de 2003 e 2004.

## RESULTADOS

Nos anos de 2003 e 2004, foram submetidos a exame oftalmológico 603 pacientes na Fundação Catarinense de Educação Especial (FCEE).

Tabela 1

**Causas de baixa visão e número respectivo de pacientes encaminhados à Fundação Catarinense de Educação Especial (FCEE) no ano de 2003**

Causa de baixa visão	Total de pacientes
Toxoplasmose	60
Degeneração macular relacionada à idade	23
Catarata congênita	20
Hemianopsia (trauma, tumores e outras lesões neurológicas)	20
Retinopatia da prematuridade	17
Atrofia do nervo óptico	15
Nistagmo congênito	13
Retinose pigmentar	11
Glaucoma congênito	08
Distrofia de cones	07
Miopia	07
Doença de Stargadt	06
Albinismo	05
Diabetes Mellitus	05
Glaucoma	04
Microftalmia	04
Estrabismo divergente	04
Amaurose congênita de Leber	03
Descolamento de retina	02
Ceratocône	02
Estrias angioides	02
Leucoma	02
Aniridia	02
Degeneração retiniana	02
Síndrome de Marfan	02
Coloboma de retina	02
<i>Morning Glory</i>	01
Coriorretinite por citomegalovírus	01
Rubéola	01
Sífilis	01
Neuropatia óptica isquêmica anterior	01
Acromatopsia	01
Buraco Macular	01
<i>Phthisis bulbi</i>	01
Coriorretinopatia serosa central	01
Oftalmia simpática	01
Uveíte posterior	01

No ano de 2003, foram atendidos 263 pacientes na FCEE. A principal causa de baixa visão nos atendimentos da Fundação Catarinense de Educação Especial (FCEE) foi a toxoplasmose (Tabela 1), correspondendo a 22,81%.

No ano de 2004, foram atendidos 340 pacientes na Fundação Catarinense de Educação Especial (FCEE).

O principal diagnóstico encontrado, no ano de 2004, foi a toxoplasmose (27,35%).

Tabela 2

**Causas de baixa visão e número respectivo de pacientes encaminhados à Fundação Catarinense de Educação Especial (FCEE) no ano de 2004**

<b>Causa de baixa visão</b>	<b>Total de pacientes</b>
Toxoplasmose	93
Atrofia óptica	33
Catarata congênita	26
Trauma, tumores e outras	
Lesões neurológicas	23
Miopia patológica	23
Degeneração macular relacionada à idade	17
Glaucoma congênito	12
Retinopatia diabética	11
Nistagmo congênito	10
Retinopatia da prematuridade	10
Doença de Stargadt	09
Retinose Pigmentar	08
Coloboma	07
Albinismo	05
Descolamento de retina	04
Distrofia de cones	04
Neuropatia óptica isquêmica anterior	04
Ambliopia	03
Ceratocone	03
Aniridia	03
Rubéola congênita	03
Estrabismo	03
Alta hipermetropia	03
Leucoma	03
Distrofia retiniana	03
Trauma ocular	02
Amaurose	02
Oclusão de veia central da retina	02
Estrias angióides	02
Glaucoma	01
<i>Morning Glory</i>	01
Microftalmia	01
Catarata senil	01
Síndrome de Vogt-Harada	01
Leber	01
Acromatopsia	01
Coriorretinopatia serosa central	01
HIV (necrose retiniana aguda)	01

## DISCUSSÃO

Nos últimos 25 anos, o Programa de prevenção à cegueira e à surdez tem mantido um banco de dados em baixa visão com o propósito de armazenar dados epidemiológicos disponíveis sobre cegueira e baixa visão<sup>5</sup>. 208 estudos populacionais em baixa visão de 68 países foram descritos detalhadamente, proporcionando um conjunto atual e compreensivo de informação dis-

ponível em deficiência visual e suas causas<sup>5</sup>. Mas, sabe-se que os dados epidemiológicos existentes sobre cegueira e baixa visão entre adultos de 20 a 59 anos são insuficientes<sup>6</sup>.

Na região de Santa Catarina não havia dados epidemiológicos sobre baixa visão, justificando a realização deste trabalho.

As principais causas de baixa visão em uma policlínica no município de Lisa, em Cuba, são glaucoma (16%), miopia degenerativa (14,8%) e outras doenças retinianas<sup>7</sup>. As causas mais prevalentes de baixa visão no Instituto dos Cegos do Paraná, em Curitiba, foram malformação ocular congênita múltipla, processo inflamatório ou infeccioso intra-ocular, atrofia óptica, complicações pós-cirurgia de catarata, trauma, retinose pigmentar, opacidades corneanas, tumores, catarata congênita, fibroplasia retrolental, descolamento de retina e anoftalmia, além da causa desconhecida<sup>8</sup>.

Em um estudo transversal, realizado pela Universidade de São Paulo, que analisou pacientes acima de 60 anos de idade, a principal causa de baixa visão encontrada foi a degeneração macular relacionada à idade (44%)<sup>9</sup>.

Em um estudo de coorte, realizado na Itália, com pessoas acima de 40 anos, ao longo de um período de 12 anos, significativa parcela dos indivíduos "saúdáveis" tiveram que procurar serviço médico<sup>3</sup>. A baixa visão foi causada principalmente por catarata não tratada, glaucoma, miopia, e degeneração macular relacionada à idade<sup>3</sup>.

Em um trabalho conduzido durante dois anos, com 229 pacientes portadores de visão subnormal, apenas onze (5,4%) tiveram como diagnóstico etiológico a coriorretinite por toxoplasmose<sup>10</sup>.

Foram estudados 50 casos de visão subnormal em crianças atendidas no ambulatório de estimulação visual precoce, da Escola Paulista de Medicina, onde foram constatados 42% de casos com etiologia infecciosa e 36% de casos com etiologia hereditária, sendo a principal causa a toxoplasmose ocular<sup>11</sup>. O trabalho da Escola Paulista está em acordo com este trabalho de Santa Catarina, demonstrando que a principal causa de visão subnormal ainda é uma doença infecciosa, evitável e tratável e que acomete os indivíduos já numa fase precoce da vida.

Sabe-se que o diagnóstico e tratamento precoces reduzem o risco de deficiência visual na toxoplasmose congênita, cuja manifestação mais frequente é a retinocoroidite<sup>12</sup>. A toxoplasmose pode ter

sua prevalência diminuída através de um controle mais rigoroso das doenças infecciosas no pré-natal, controlar hábitos alimentares e higiênicos. A catarata congênita, assim como o glaucoma congênito podem ter seus efeitos deletérios sobre a visão, minimizados com o diagnóstico e o tratamento precoces. No caso da DMRI, principal causa quando correlacionada com indivíduos idosos, existe o alto custo do tratamento, ainda uma barreira importante em países em desenvolvimento, como o Brasil.

## CONCLUSÃO

As causas mais comuns de visão subnormal em Santa Catarina são toxoplasmose ocular, catarata congênita, glaucoma e DMRI (degeneração macular relacionada à idade).

## SUMMARY

**Objective:** Low vision is an important public health problem in developing countries, besides most of the causes could be avoided with simple hygiene and medical treatment. This study aims to determine the causes of low vision, in Santa Catarina State, that were evaluated and treated by Fundação Catarinense de Educação Especial (FCEE), at Florianópolis, which is the reference center in the state, in 2003 and 2004. **Methods:** Retrospective study using epidemiological data from FCEE, looking for low vision causes. **Results:** In 2003 and 2004, 603 patients were submitted to an ophthalmological exam at FCEE. The major cause of low vision in the attendances was toxoplasmosis, corresponding to 22,81%, in 2003, and to 27,35%, in 2004. Other prevalent causes were ARMD and congenital cataract. **Conclusion:** The most prevalent low vision causes, in Santa Catarina, are ocular toxoplasmosis, congenital cataract, glaucoma and ARMD.

**Keywords:** Vision, low/epidemiology; Developmental disabilities/epidemiology, Vision disorders/epidemiology; Prevalence; Blindness

## REFERÊNCIAS

- Schemann JF, Leplege A, Keita T, Resnikoff S. From visual function deficiency to handicap: measuring visual handicap in Mali. *Ophthalmic Epidemiol.* 2002; 9(2):133-48.
- West S, Sommer A. Prevention of blindness and priorities for the future. *Bull World Health Organ.* 2001; 79(3):244-8. Review.
- Nucci C, Cedrone C, Culasso F, Ricci F, Cesareo M, Corsi A, Cerulli L. Incidence of visual loss in the Ponza Eye Study, Italy. *Eye.* 2005; 19(2):175-82.
- Buch H, Vinding T, Nielsen NV. Prevalence and causes of visual impairment according to World Health Organization and United States criteria in an aged, urban Scandinavian population: the Copenhagen City Eye Study. *Ophthalmology.* 2001; 108(12):2347-57.
- Pascolini D, Mariotti SP, Pokharel GP, Pararajasegaram R, Etya'ale D, Negrel AD, Resnikoff S. 2002 global update of available data on visual impairment: a compilation of population-based prevalence studies. *Ophthalmic Epidemiol.* 2004; 11(2):67-115.
- Rothe Nissen K, Sjolie AK, Jensen H, Borch-Johnsen K, Rosenberg T. The prevalence and incidence of visual impairment in people of age 20-59 years in industrialized countries: a review. *Ophthalmic Epidemiol.* 2003; 10(4):279-91. Review.
- Osorio Illas L, Hitchman Barada DL, Pérez Pérez JA, Padilla González C. Prevalencia de baja visión y ceguera en un área de salud. *Rev Cuba Med Gen Integr.* 2003; 19(5):sept-oct.
- Moreira ATR, Moreira Júnior CA, Arana J. Causas de cegueira no Instituto de Cegos do Paraná. *An Oftalmol.* 1990; 9(1):21-6.
- Carvalho KM, Monteiro GBM, Isaac CR, Shiroma LO, Amaral MS. Causes of low vision and use of optical aids in the elderly. *Rev Hosp Clin Fac Med Univ São Paulo.* 2004; 59(4):157-60.
- Wallon M, Kodjikian L, Binquet C, Garweg J, Fleury J, Quantin C, Peyron F. Long-term ocular prognosis in 327 children with congenital toxoplasmosis. *Pediatrics.* 2004; 113(6):1567-72.
- Tartarella MB, Nakano K, Castro CTM, Martins APM. Visão subnormal em crianças. *Arq Bras Oftalmol.* 1991; 54(5):221-4.
- Lucas MB, Leal DB, Tavares SS, Barros EA, Aranha ST. Conduas reabilitacionais em pacientes com baixa visão. *Arq Bras Oftalmol.* 2003; 66(1):77-82.

### ENDEREÇO PARA CORRESPONDÊNCIA:

Franciele Vegini  
Rua Max Colin, 239 - Apto 801  
Centro  
CEP 89204-040 - Joinville - SC

# Ectasia corneana pós-lasik

## *Corneal ectasia after lasik*

Vinícius da Silva Varandas<sup>1</sup>, Tatiana Nemer Vieira<sup>2</sup>, Kahlil Ruas Ribeiro Mendes<sup>3</sup>, José Guilherme Pecego<sup>4</sup>, Georges Baikoff<sup>5</sup>

### RESUMO

Relato de caso de ectasia corneana pós-lasik. Paciente F.C., masculino, 20 anos, AV 20/20 AO (OD -1,75 esf -0,50 cil 100° e OE -2,25 esf -0,75 cil 65°), PIO, biomicroscopia e fundoscopia normais. Paquimetria central OD 510µm e OE 500µm. Topografia corneana sem sinais de ectasias corneanas. Realizado lasik AO. Espessura e diâmetro do *flap* foram, respectivamente, 160µm e 8,5mm AO. Profundidade e diâmetro da zona de ablação OE: 45µm e 6,0mm (leito estromal residual 295 µm). Após 12 meses, AV OE 20/200 (-3,00 esf -2,50 cil 100°). Ceratometria e paquimetria centrais OE 45,30D e 445 µm. AV com lente de contato rígida OE 20/80 com intolerância. Realizado transplante penetrante de córnea OE, após 18 meses do lasik, sem intercorrências, evoluindo após seis meses com AV OE 20/40 (-6,00 esf -4,25 cil 170°). Histopatológico: afinamento corneano compatível com destruição pela fotoablação sem rupturas na membrana de Bowman. Alguns pacientes com fatores de risco pré-operatório para desenvolver ectasia corneana pós-lasik não o fazem, enquanto que outros indivíduos sem evidência de anormalidades topográficas e paquimétricas desenvolvem ectasia. Isto sugere que algum fator intrínseco estrutural da córnea não detectável com os métodos atuais pode ser um determinante importante no desenvolvimento desta condição.

**Descritores:** Ceratomileuse assistida por *excimer laser in situ*; Dilatação patológica; Córnea/patologia; Transplante de córnea

<sup>1</sup>Ex-fellow do Centre d'Ophtalmologie Clinique Monticelli – Marselha, França; Mestre em oftalmologia pela Universidade Federal do Rio de Janeiro (UFRJ); Médico do serviço de oftalmologia do Hospital Universitário Clementino Fraga Filho - Universidade Federal do Rio de Janeiro (UFRJ) – Rio de Janeiro (RJ), Brasil;

<sup>2</sup>Mestranda do serviço de oftalmologia do Hospital Universitário Clementino Fraga Filho – Universidade Federal do Rio de Janeiro (UFRJ) – Rio de Janeiro (RJ), Brasil;

<sup>3</sup>Residente do 2º ano do serviço de oftalmologia do Hospital Municipal da Piedade - Rio de Janeiro (RJ) – Brasil;

<sup>4</sup>(Mestre e doutor pela UFRJ); Médico do serviço de oftalmologia do Hospital Universitário Clementino Fraga Filho – Universidade Federal do Rio de Janeiro (UFRJ) – Rio de Janeiro (RJ), Brasil;

<sup>5</sup>(Professor doutor da Universidade de Nantes/França; Chefe do setor de catarata, refrativa e córnea do Centre d'Ophtalmologie Clinique Monticelli – Marselha/França.

Recebido para publicação em: 05/12/05 - Aceito para publicação em 16/06/06

## INTRODUÇÃO

O conceito da utilização de procedimento refrativo através das cirurgias lamelares foi descrito, inicialmente em 1949, por Barraquer, quando desenvolveu o microcerátomo e o criolato, utilizados na ceratofaquia e ceratomileusis.<sup>1</sup>

Nas décadas seguintes, um grande avanço tecnológico na área da cirurgia refrativa ocorreu, principalmente em relação ao microcerátomo e ao excimer laser, importantes no desenvolvimento do laser *in situ* keratomileusis (lasik).<sup>2</sup>

Lasik é a cirurgia refrativa em que o excimer laser é usado para esculpir o leito estromal, a fim de modificar o poder refrativo da córnea, alterando-se o erro refrativo do olho.<sup>1</sup>

A utilização do lasik na correção da miopia tem aumentado significativamente dentro do espectro das cirurgias refrativas. Este fato é atribuído aos benefícios do procedimento, como reabilitação visual rápida, mínima dor e baixa incidência de complicações.<sup>2</sup>

Muitos riscos deste procedimento têm sido atribuídos ao microcerátomo<sup>3</sup>, mas a ceratite infecciosa e a ectasia corneana podem ameaçar permanentemente a visão.<sup>4</sup>

Este estudo tem como objetivo relatar um caso de ectasia corneana pós-lasik, complicação potencialmente devastadora cuja incidência permanece subestimada.<sup>5</sup>

### Caso clínico

Paciente F.C., sexo masculino, 20 anos, usuário de lentes de contato gelatinosas, sem doenças oculares prévias, sem história familiar de ceratocone. Procurou atendimento no *Centre d'Ophthalmologie Clinique Monticelli* (Marselha, França) com a finalidade de correção de sua miopia.

Ao exame pré-operatório apresentava acuidade visual corrigida de 20/20 em ambos os olhos (AO), com a refração de -1,75 esf -0,50 cil a 100° no olho direito (OD) e -2,25 esf -0,75 cil a 65° no olho esquerdo (OE).

Os exames de biomicroscopia, tonometria e fundoscopia não apresentavam alterações.

A ceratometria era de 45,60 x 45,30 dioptrias (D) no OD e 45,48 x 45,18 D no OE. A espessura corneana central era de 510 µm no OD e 500 µm no OE.

A topografia corneana pré-operatória não evidenciou doenças ectásicas da córnea, como o ceratocone, segundo os critérios de Rabinowitz (ceratometria central > 47 D; I-S valor (*inferior steepening*) > 1,20 D e a diferença da ceratometria central > 1,0 D) (Figuras 1A e 1B).<sup>6</sup>

Em setembro de 1999, foi submetido à cirurgia

refrativa (lasik) no OD, sendo utilizado o laser Keracor 117 C (Thecnolas) e o microcerátomo LSK one (Moria®). A correção desejada foi de -1,75 esf -0,50 cil a 100°. A espessura e o diâmetro do *flap* utilizado foi de 160 µm e 8,5 mm, respectivamente. A profundidade e o diâmetro da zona de ablação foi de 34 µm e 6,0 mm, respectivamente, portanto um leito estromal residual de 316 µm, deduzido matematicamente.

Em outubro de 1999, foi submetido à cirurgia refrativa (lasik) no OE, utilizando o mesmo laser e microcerátomo do primeiro procedimento. A correção desejada foi de -2,25 esf -0,75 cil a 65°. A espessura e o diâmetro do *flap* utilizado foi de 160 µm e 8,5 mm, respectivamente. A profundidade e o diâmetro da zona de ablação foi de 45 µm e 6,0 mm, respectivamente, portanto um leito estromal residual de 295 µm, deduzido matematicamente.

Após 3 meses de pós-operatório, a acuidade visual corrigida do OD era de 20/20 com refração plana, enquanto no OE a acuidade visual corrigida era de 20/30 com refração de +0,50 esf -1,00 cil a 115°. A topografia revelou aumento da curvatura corneana em área paracentral inferior, podendo sugerir o diagnóstico de descentralização, ilhota central ou ectasia corneana em fase inicial (Figura 1C e 1D).

Após 12 meses de pós-operatório, o paciente queixava-se de piora da visão, evoluindo no OD com acuidade visual de 20/25 com refração de -0,75 esf, no OE a acuidade visual era de 20/200 com refração de -3,00 esf -2,50 cil a 100°. A ceratometria central foi de 45,30 D, a paquimetria central era de 475 µm no OD e 445 µm no OE (Figura 1E e 1F).

A acuidade visual obtida com lente de contato rígida no OE foi de 20/80, com intolerância.

Após a abordagem da complicação com o paciente, foi sugerido tratamento através da ceratoplastia penetrante.

O paciente foi submetido a transplante de córnea no OE, em março de 2001, sem intercorrências. O exame histopatológico da córnea retirada não evidenciou rupturas na membrana de Bowman (Figura 2).

Após seis meses, evoluiu com visão de 20/25 com refração de -0,75 esf e 20/40 no OE com refração de -6,00 esf -4,25 cil a 170°.

## DISCUSSÃO

A análise topográfica é utilizada na seleção dos pacientes candidatos aos procedimentos ceratorrefrativos. Os ceratocones suspeitos não diagnosticados no pré-operatório são uma causa importante de ectasia pós-lasik.<sup>7</sup>

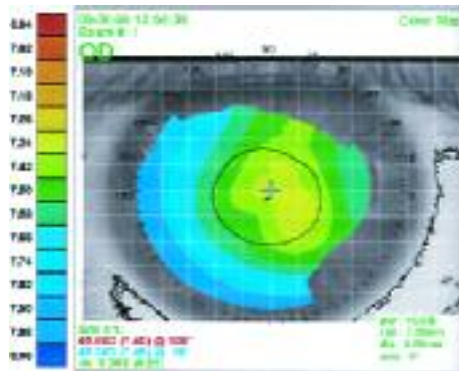


Figura 1 A

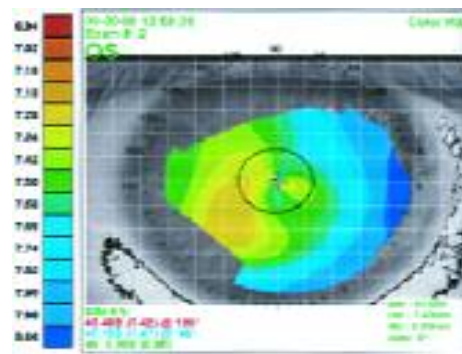


Figura 1 B

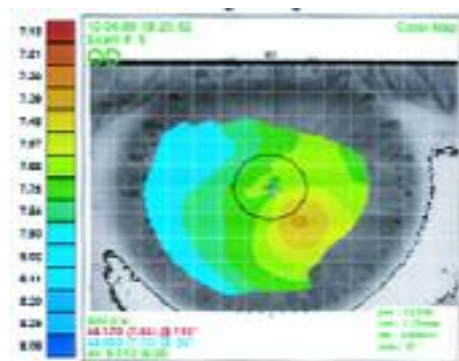


Figura 1 C

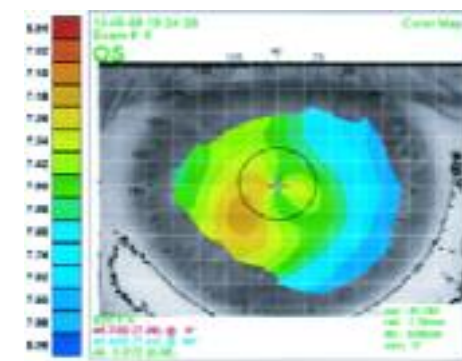


Figura 1 D

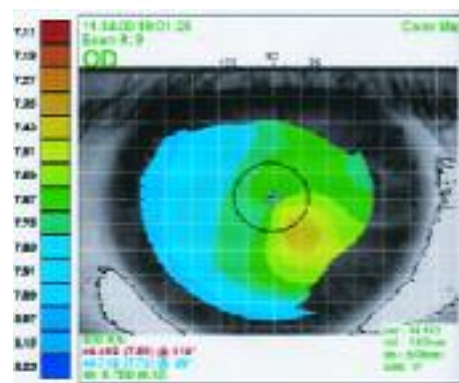


Figura 1 E

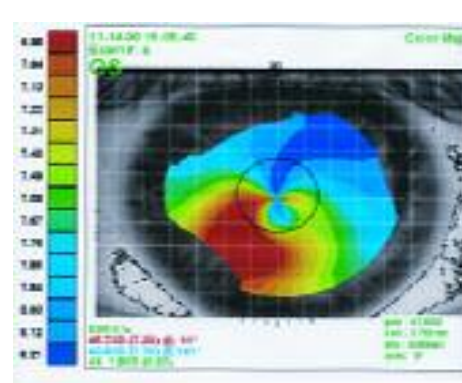


Figura 1 F

Figura 1 (A, B): Topografia corneana pré-operatória OD e OE; (C, D): Topografia corneana com 3 meses de pós-operatório; (E, F): topografia corneana com 12 meses de pós-operatório

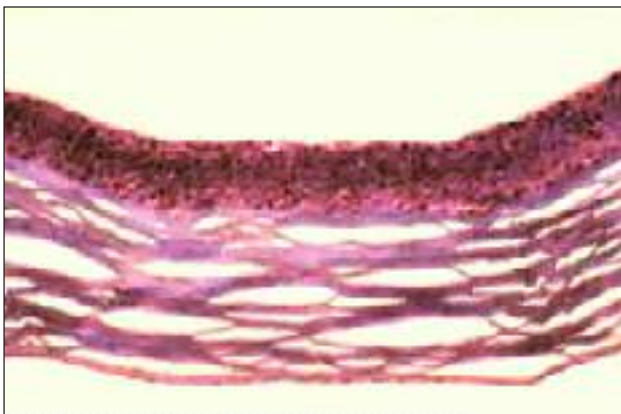


Figura 2: Análise histopatológica

**CONCLUSÃO :**  
 L'aspect histologique confirme l'amincissement considérable du stroma et confirme l'étendue de cet amincissement dans la région centrale jusqu'à la périphérie de la cornée. Cet amincissement s'accompagne d'ondulations de la membrane de Bowman mais sans les ruptures caractéristiques d'un kératocône. L'image suggère donc davantage une perte de substance du stroma liée à une chirurgie à visée réfractive plutôt qu'un kératocône authentique, dans lequel il serait surprenant de ne pas voir de signes de la Bowman compris tenu de l'importance de l'amincissement central.

  
 Docteur François D'HERMES  
 Praticien Hospitalier

O mapa topográfico do paciente deste relato de caso não revelou evidências de ceratocone, segundo os critérios de Rabinowitz<sup>6</sup>. Fato confirmado através da realização do histopatológico (Figura 2), no qual há apenas afinamento da porção estromal do tecido corneano compatível com perda de tecido pela fotoablação e não evidenciou rupturas na membrana de Bowman. Alteração esperada caso se tratasse de ceratocone.<sup>8</sup>

O ceratocone subclínico pode ser diferenciado de córneas normais por parâmetros topográficos. Os sinais videoceratográficos de suspeita de ceratocone incluem  $K > 47,0$  dioptrias, I-S *value*  $> 1,4$  dioptrias e diferença  $> 1,0$  D entre K dos dois olhos. Em alguns casos, a forma frusta de ceratocone pode não ser diagnosticada nos exames pré-operatórios de rotina.<sup>6</sup>

Na realização do lasik para correção da miopia, ocorre uma ablação na camada do estroma corneano. Portanto, é importante uma boa avaliação das três medidas corneanas centrais: espessura do *flap*, profundidade da ablação e do leito estromal residual.<sup>9</sup>

Pesquisas clínicas mostraram que um *flap* de 160 mm de espessura fornece segurança suficiente para minimizar a indução de um astigmatismo irregular produzido por um *flap* fino. O *flap* anterior pós-lasik parece não contribuir para a biomecânica da córnea, o estresse seria suportado apenas pela espessura do leito residual.<sup>9</sup> Assim, a variação das características biomecânicas do estroma em diferentes profundidades pode frustrar o cálculo da profundidade da ablação, uma vez que foi demonstrado que a resistência do estroma posterior é menor, acrescentando-se um risco potencial de ectasia em ablações profundas<sup>10</sup>.

Um leito estromal residual inferior a 250  $\mu$ m de espessura é considerado de grande probabilidade em causar uma ectasia central e conseqüente instabilidade da refração, ablações além deste limite poderiam causar um enfraquecimento da biomecânica corneana, acarretando em aparecimento de ectasias.<sup>9</sup>

A possibilidade do surgimento de ectasia corneana progressiva pode manifestar-se alguns anos após a cirurgia refrativa, após um caso de ceratocone frustro, ou leito estromal residual fino e, principalmente, após a correção cirúrgica das altas miopias.<sup>7</sup>

Segundo Munnerlynn, quanto maior a zona de ablação maior será a profundidade de ablação e vice-versa. Desta maneira, podemos modificar a zona de ablação para tratamentos de maior profundidade, mantendo-se com um leito residual seguro.<sup>7</sup> Em contrapartida, quanto menor a zona de ablação maior será a incidência de sintomas de halos no pós-operatório.<sup>11</sup>

Ectasia corneana após lasik pode ser uma pro-

gressão da ilhota central ou padrão topográfico de ceratocone com mudanças biomecânicas por alterações nas forças mecânicas da córnea<sup>7</sup>.

Damiano relatou que todos os casos de lasik em pacientes com miopia acima de -8,00 D, realizados há 15 anos, tiveram retorno da miopia após 5 anos. Ele atribuiu este fato à ectasia devido ao enfraquecimento da córnea a longo prazo.<sup>11</sup>

A ectasia corneana pós-lasik é, portanto, uma complicação relativamente rara, porém devastadora, induzindo a condições semelhantes ao ceratocone, com todas as respectivas complicações<sup>12</sup>.

Alguns exames complementares tais como Orbscan, podem ser bastante úteis no diagnóstico do ceratocone incipiente, avaliando a curvatura posterior, além de uma detalhada paquimetria.<sup>12</sup>

Respeitar um leito estromal residual superior a 250  $\mu$ m, redobrar a atenção no tratamento de miopias altas, considerando os limites para o tratamento com o lasik, e principalmente, realizar uma boa avaliação pré-operatória, são observações importantes para prevenir o desenvolvimento de ectasia corneana pós-lasik<sup>12</sup>.

Apesar disso, alguns pacientes com fatores de risco pré-operatório para desenvolver ectasia corneana pós-lasik não o fazem<sup>13</sup>, enquanto que outros indivíduos sem evidência de anormalidades topográficas e paquimétricas desenvolvem ectasia, como é o caso descrito. Isto sugere que algum fator intrínseco estrutural da córnea não detectável, com os métodos atuais, pode ser um determinante importante no desenvolvimento desta condição.

Estudos envolvendo bioelasticidade e biomecânica da córnea serão necessários para uma melhor compreensão e prevenção de complicações após os procedimentos refrativos corneanos.

## SUMMARY

*Report of a case of corneal ectasia detected after lasik. 20 years old man, best corrected VA 20/20 (RE -1,75 - 0,50 100° and LE -2,25 -0,75 65°), IOP, slit lamp and ophthalmoscopic examination were normal. Corneal thickness RE 510 $\mu$ m and LE 500 $\mu$ m. Corneal topography normal. The patient had lasik in BE. The corneal flap thickness and transitional zones was, respectively, 160 $\mu$ m and 8,5mm in BE. The ablation depths and optical zones 45 $\mu$ m and 6,0mm in the LE (stromal bed thickness 295 $\mu$ m). After 12 months: VA LE 20/200 (-3,00 -2,50 100°). Central keratometry and thickness was in the LE 45,30D and 445  $\mu$ m. VA with gas permeable contact lenses was LE 20/80 with intolerance. Left penetrating graft was performed after 18 months of*

lasik and after 6 months the VA was 20/40 (-6,00 -4,25 170°). *Hitopatologic specimens: stromal thinning compatible with refractive ablation and didn't show breaks in Bowman's layer. Some patients with preoperative risk factors for developing post-lasik ectasia never develop the complication, while other individuals without evidence of topographic abnormalities or pachymetry values associated with surgical risk do. This suggests that some intrinsic structural properties of the cornea not detectable with current screening methods may be important determinants in the development of that condition*

**Keywords:** *Keratomileusis, laser in situ ; Dilatation, pathologic; Corneal transplantation*

## REFERÊNCIAS

1. Swinger CA, Barraquer JI. Keratophakia and keratomileusis - clinical results. *Ophthalmology*. 1981; 88(8): 709-15.
2. Amoils SP, Deist MB, Gous P, Amoils PM. Iatrogenic keratectasia after laser in situ keratomileusis for less than -4.0 to -7.0 diopters of myopia. *J Cataract Refract Surg*. 2000; 26(7): 967-77.
3. Tham VM, Maloney RK. Microkeratome complications of laser in situ keratomileusis. *Ophthalmology*. 2000; 107(5): 920-4.
4. Seiler T, Koufala K, Richter G. Iatrogenic keratectasia after laser in situ keratomileusis. *J Refract Surg*. 1998; 14(3): 312-7.
5. Koch DD. The riddle of iatrogenic keratectasia. *J Cataract Refract Surg*. 1999; 25(4): 453-4.
6. Rabinowitz YS. Keratoconus. *Surv Ophthalmol*. 1998; 42(4): 297-319.
7. Arné JL, Lesueur L. Kératomileusis au laser à excimères. In: Saragoussi JJ, Arné JL, Colin J, Montard M, editors. *Chirurgie réfractive*. Paris: Société Française d'Ophtalmologie et Masson; 2001. p. 478-98.
8. Bechara SJ, José NK. Ceratocone. In: Belfort Júnior R, José NK. *Córnea - clínica cirúrgica*. São Paulo: Roca; 1996. p. 359-66.
9. Doane JF, Slade SG. Lasik: indications and techniques. In: Yanoff M, Duker JS. *Ophthalmology*. St. Louis: Mosby; 2004. p.173-8.
10. Pena FS, Chamon W, Mori E, Nosé W. Ectasia corneana. In: Alves MR, Chamon W, Nosé W. *Cirurgia refrativa*. Rio de Janeiro: Cultura Médica; 2003. p. 417-29.
11. Damiano RE. Late onset regression after myopic keratomileusis. *J Refract Surg*. 1999; 15(2): 160.
12. Melki SA, Azar DT. Lasik complications: etiology, management, and prevention. *Surv Ophthalmol*. 2001; 46(2): 95-116.
13. Guttman C. Post-lasik ectasia can be unpredictable. *Ophthalmol Times* [serial on the Internet]. 2006 [cited 2006 Feb 15]; Feb 15 [about 2p.]. Available from: <http://ophthalmologytimes.mediwire.com/main/Default.aspx?P=Content&ArticleID=306516>

ENDEREÇO PARA CORRESPONDÊNCIA:

Rua Albano de Carvalho, 140 - Apto.202

Recreio dos Bandeirantes

CEP 22795-380 - Rio de Janeiro - RJ

E-mail: [nitvarandas@ig.com.br](mailto:nitvarandas@ig.com.br)

# Melanoma da úvea: documentação de progressão rápida para necrose com panoftalmite e extensão extra-escleral

## *Uveal melanoma: documented progression to necrosis with panophthalmitis and extrascleral invasion*

Eduardo Ferrari Marback <sup>1,2</sup>, Ricardo Danilo Chagas Oliveira <sup>1</sup>, Carolina Miranda Paranhos Silva <sup>3</sup>,  
Iluska Fagundes Andrade <sup>3</sup>, Roberto Lorens Marback <sup>4</sup>

### RESUMO

Apresentamos um caso de melanoma de coróide e corpo ciliar, em paciente de 25 anos de idade, com documentação da instalação do processo de necrose, levando a panoftalmite e extensão extra-escleral do tumor. Os aspectos ecográficos e histopatológicos são comentados.

**Descritores:** Melanoma; Neoplasias uveais; Neoplasias uveais/patologia; Neoplasias uveais/diagnóstico

<sup>1</sup>Médico oftalmologista do Hospital Universitário Professor Edgard Santos, Universidade Federal da Bahia – UFBA – Salvador (BA) – Brasil;

<sup>2</sup>Médico oftalmologista do Hospital São Rafael, Fundação Monte Tabor – Salvador (BA) – Brasil;

<sup>3</sup>Aluna do curso de especialização em oftalmologia, Universidade Federal da Bahia – UFBA – Salvador (BA) – Brasil;

<sup>4</sup>Professor titular de oftalmologia, Faculdade de Medicina da Universidade Federal da Bahia – UFBA – Salvador (BA) – Brasil; Chefe do serviço de oftalmologia do Hospital São Rafael, Fundação Monte Tabor – Salvador (BA) – Brasil.

Recebido para publicação em: 06/03/06 - Aceito para publicação em 22/03/06

## INTRODUÇÃO

O melanoma uveal é uma neoplasia que tipicamente acomete pacientes com mais de 50 anos<sup>(1,3)</sup>. Embora seu ritmo de crescimento possa ser acelerado, em algumas variedades histológicas, estima-se que um tumor pequeno (menos de 3 mm de espessura) leve em média sete anos para atingir o tamanho considerado grande (acima de 10 mm de espessura)<sup>(4,5)</sup>. Relatos de casos em pacientes jovens são raros, com frequência aproximada de 1,1% em pacientes com menos de 20 anos à apresentação<sup>(1,6-8)</sup>.

O aspecto usual à apresentação é de lesão pigmentada, elevada, com características ecográficas típicas<sup>(2,3)</sup>. Estima-se que aproximadamente 8% dos casos irão apresentar-se com necrose total do tumor, nestes casos é possível encontrar o quadro de panoftalmite à apresentação<sup>(9-14)</sup>.

O objetivo deste trabalho é relatar um caso de melanoma da úvea em paciente jovem, com documentação da instalação do processo de necrose, levando a panoftalmite e extensão extra-escleral, descrevendo o aspecto ecográfico e o estudo anátomopatológico.

### Apresentação do Caso

Paciente leucodérmica, feminina, com 25 anos, encaminhada ao nosso serviço pela suspeita de melanoma da coróide em olho esquerdo (OE). Queixava-se de baixa progressiva da visão em OE, nos últimos três meses. Ao exame, a acuidade visual era de 20/150 no OE, a câmara anterior estava discretamente diminuída em relação ao olho contra-lateral. A medida da pressão intra-ocular foi de 30 mmHg (16 mmHg no olho contralateral). Apresentava vaso sentinela episcleral em região superior do OE (Figura 1A). Biomicroscopicamente identificava-se massa de coloração escura evertendo o corpo ciliar, visível logo atrás da metade superior do cristalino (Figura 2A).

O estudo ecográfico mostrou lesão sólida, ocupando mais da metade da cavidade vítrea superiormente. A refletividade interna era média e irregular. Não foram identificados escavação coroidal ou movimentos vasculares espontâneos. Entretanto, é necessário salientar que devido à localização anterior e superior era difícil conseguir boa perpendicularidade da sonda em relação ao tumor para adequada avaliação das características internas ao modo A. A espessura do tumor foi de 14,9 mm.

Diante da suspeita de melanoma da úvea grande, foi indicada enucleação do globo ocular, que seria agendada após avaliação sistêmica com oncologista clínico e pesquisa de possível doença metastática. Uma semana depois, a paciente retornou referindo dor e inflamação iniciados dois dias após a primeira consulta. O

quadro, neste momento, era de panoftalmite, com edema e hiperemia bpalpebral, proptose, quemose e fibrina em câmara anterior (Figura 1B). A acuidade visual era ausência de percepção luminosa.

A ecografia mostrou lesão de refletividade diminuída com relação ao exame prévio, com eco escleral mal definido em sua base e presença de líquido em espaço subtenoniano (Figura 1D). Foi então iniciado tratamento com prednisolona 1,5mg por quilo. Após uma semana, o quadro inflamatório havia diminuído acentuadamente e havia grande estafiloma superior (Figura 1C). A paciente foi submetida a enucleação modificada, com exérese do tecido epibulbar superior em bloco. Para isto, foi necessário luxar o globo ocular para fora da órbita após secção dos músculos retos horizontais e inferior, do oblíquo inferior e nervo óptico, procedendo-se então dissecação cuidadosa do tecido epibulbar superior para liberação do olho com coto grande das inserções do reto e oblíquo superiores. A pesquisa inicial para metástase foi negativa.

O exame macroscópico da peça cirúrgica evidenciou amplo estafiloma superior. À superfície de corte, o ângulo da câmara anterior parecia fechado superiormente, a retina encontrava-se com descolamento total, em alguns pontos, aparentemente hemorrágico. Havia tumor de coloração castanha, ocupando a metade superior da cavidade vítrea, estendendo-se da raiz da íris até próximo à papila do nervo óptico. Na base do tumor, a esclera encontrava-se afinada e descontínua com evidência macroscópica de invasão extra-escleral (Figura 2A).

O exame microscópico mostrou retina completamente descolada, com presença de sangue no líquido subretiniano. Superiormente, havia tumoração quase que completamente necrótica, exibindo pequenos focos periféricos de células fusiformes, por vezes com nucléolo redondo e evidente (tipo B), outras vezes com aspecto de fenda no núcleo (tipo A). Em menor número identificou-se presença de células com núcleo mais volumoso, nucléolo evidente e de coloração magenta (tipo epitelióide) (Figuras 2C e D). Havia presença de reação inflamatória com células do tipo mononuclear e polimorfonucleares na periferia do tumor e ao redor dos vasos esclerais. A esclera encontrava-se afinada e descontínua, com infiltração por células neoplásicas em toda a sua espessura. O diagnóstico final foi de melanoma do tipo misto com necrose maciça e extensão extra-escleral.

## DISCUSSÃO

O caso em questão apresenta duas peculiaridades. Primeiro, trata-se de melanoma grande, ocorrendo em uma paciente de 25 anos, quando a média de idade à

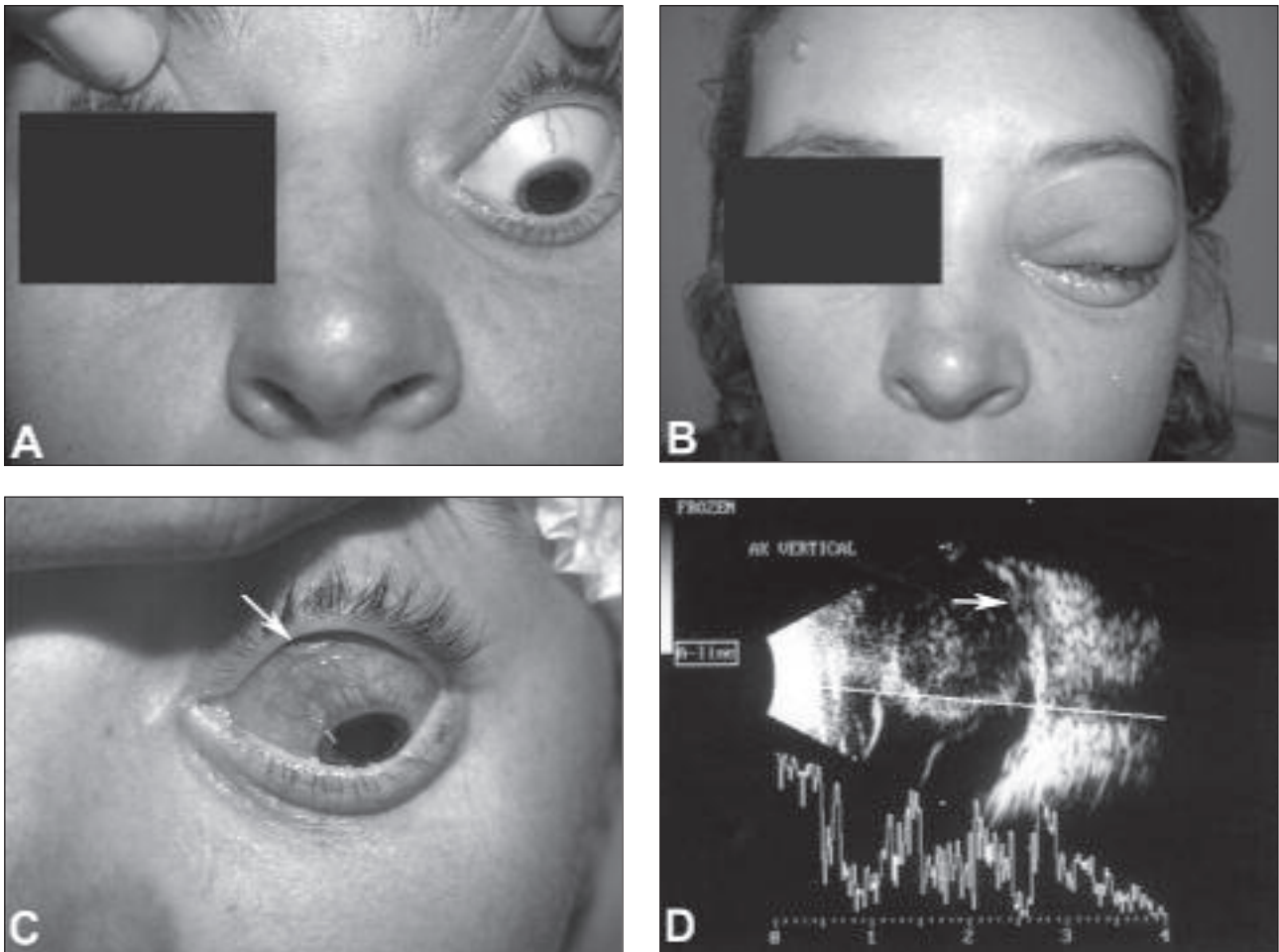


Figura 1: A) Aspecto à apresentação, notar em olho esquerdo, vaso sentinela e esclera superior aparentemente íntegra; B) Uma semana após retorna com quadro de panofalmitite à esquerda; C) Após tratamento com corticoesteróide sistêmico, nota-se acentuada diminuição da reação inflamatória, porém exibe estafiloma superior (seta); D) Aspecto ecográfico durante a fase inflamatória. Notar sinal do T (líquido em espaço subtenoniano). Na base da lesão identifica-se descontinuidade da esclera (seta).

apresentação é relatada como de 52,2 anos em serviço de referência no estado de São Paulo<sup>(1)</sup>. No nosso serviço, considerando os 34 casos de melanoma de úvea vistos nos últimos 4 anos, encontramos idade média de 56,5 anos, sendo esta a paciente mais jovem da série (dados não publicados). Segundo, a documentação da ocorrência de necrose levando à evolução de esclera aparentemente sadia para panofalmitite e extensão extra-escleral, enquanto a paciente estava agendada para submeter-se a enucleação, fazem deste um caso único.

Algum grau de necrose costuma ser encontrado em pelo menos 30 e 55% dos melanomas médios e grandes, respectivamente<sup>(3)</sup>. Este achado parece ser mais comum em melanomas intensamente pigmentados, especialmente naqueles do tipo celular epitelióide<sup>(3,10)</sup>. Entretanto, necrose maciça ou regressão espontânea, mesmo que parcial, é achado extremamente raro<sup>(15)</sup>. Shields

e colaboradores, estudando mais de 8000 casos, relataram sua ocorrência em 3 pacientes<sup>(10)</sup>. Ao se revisar os casos de necrose maciça comprovada histopatologicamente ou presumida pela documentação de regressão de medidas ecográficas, fica claro que existe grande heterogeneidade no aspecto e tamanho dos tumores. Podemos encontrar necrose em lesões pequenas, como a relatada por Shields e colaboradores, cujo tumor media inicialmente 2,2 mm de altura e após redução de espessura, associada a processo inflamatório local, volta a crescer até 4 mm, sendo então controlado por braquiterapia<sup>(10)</sup>. No outro extremo, relatamos um caso no qual o tumor vinha sendo negligenciado a anos pela paciente, até que o olho desenvolveu glaucoma e ficou doloroso. Após a enucleação, verificamos que o tumor preenchia todo o interior do globo ocular, exibia necrose maciça com células viáveis apenas na área de extensão

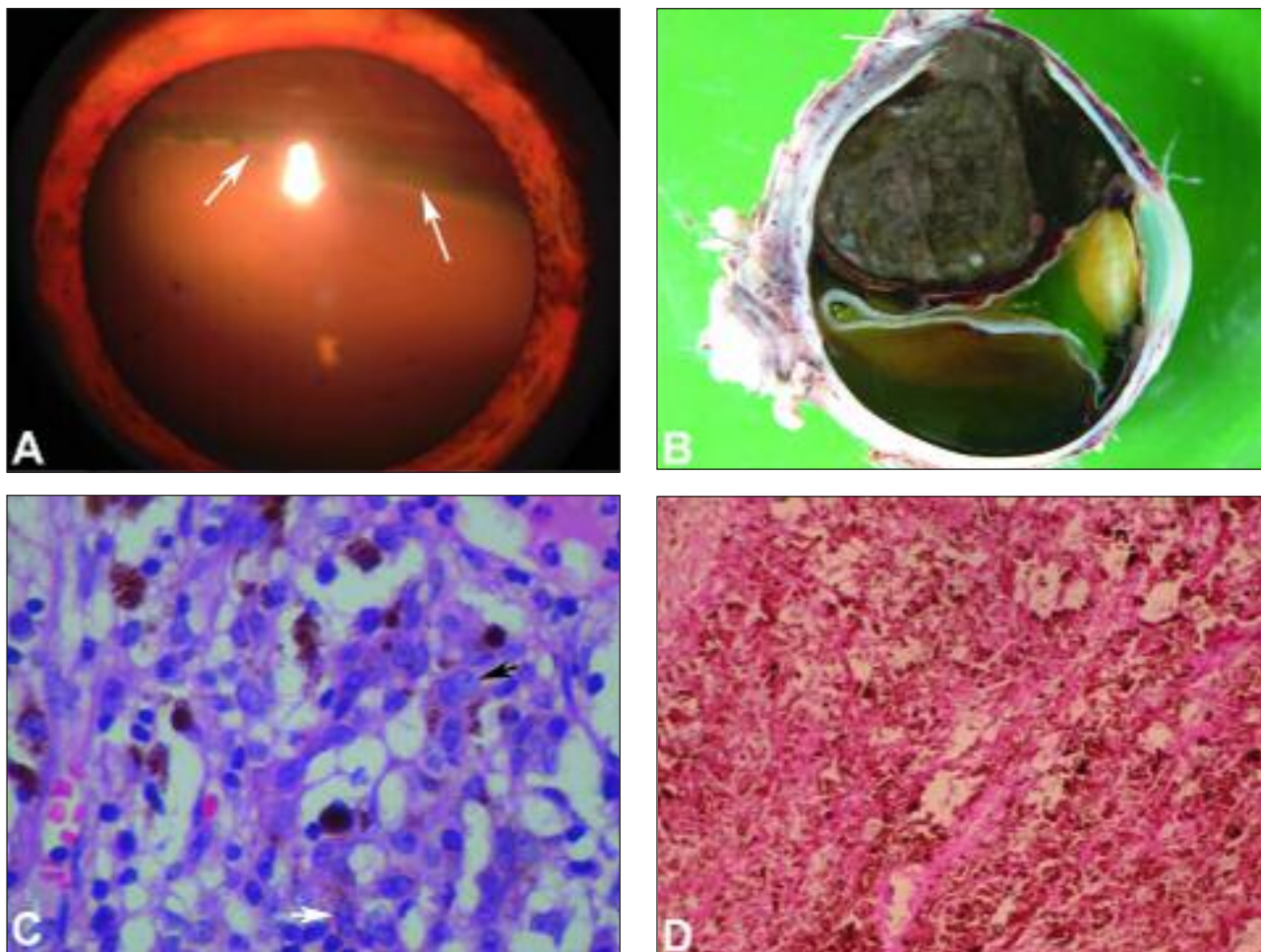


Figura 2: A) Aspecto biomicroscópico sob midríase à apresentação; Lesão evertendo o corpo ciliar superiormente (setas); B) Macroscopia da peça cirúrgica evidenciando estafiloma e extensão extra-ocular grosseira superiormente (seta). Nota-se tumor bem pigmentado que ocupa mais da metade da cavidade vítrea com descolamento total de retina em alguns pontos aparentemente hemorrágico; C) Microscopia revela presença, na periferia da lesão, de células fusiformes tipo B (seta branca) e células epitelióides (seta preta)(hematoxilina e eosina); D) A quase totalidade da lesão exibia ao exame microscópico ausência de células viáveis e densa pigmentação, caracterizando necrose maciça (hematoxilina e eosina)

extra-ocular via nervo óptico<sup>(16)</sup>.

O mecanismo exato que leva à necrose é desconhecido e provavelmente múltiplo<sup>(10,12,15-16)</sup>. Dentre as hipóteses especuladas, encontramos um ritmo acelerado de crescimento levando as células neoplásicas a suplantarem seu aporte sanguíneo, influência de fatores hormonais, imunológicos e outros<sup>(9-1)</sup>.

Em casos de melanoma da úvea que se apresentam com inflamação orbitária ou panoftalmite, como o nosso, é importante comentar que a presença de necrose e inflamação intra-ocular associada, pode dificultar a identificação da porção intra-ocular do tumor à ecografia e mesmo à tomografia computadorizada. Nestes casos de difícil diagnóstico, a ressonância nuclear magnética pode ser superior aos outros dois exames já citados<sup>(14)</sup>.

Em relação ao prognóstico, não parece haver as-

sociação entre necrose maciça e piora do prognóstico<sup>(15)</sup>. Como é presumido que no momento do diagnóstico os tumores que irão apresentar comprovação clínica de doença metastática no futuro, na verdade já exibem doença micrometastática, não detectável, especulamos que não exista modificação no prognóstico de vida<sup>(2)</sup>. Este fato também explica a ausência de mudança nos índices de sobrevida com os diferentes tipos de tratamento para controle do tumor ocular. Entretanto, a extensão extra-escleral que possivelmente se associa a tumores necróticos, leva a maior risco de recidiva local e deve ser corretamente manejada<sup>(14,16)</sup>.

#### Argadecimentos

Os autores agradecem a Dra. Cinthya Maia, de Lage – Bahia, que nos referiu a paciente.

## SUMMARY

*We present a case of choroidal and ciliary body melanoma, in a 25 years-old patient with documented evolution to massive necrosis leading to panophthalmitis and extrascleral extension. Histopathologic and echographic aspects are commented.*

**Keywords:** *Melanoma; Uveal neoplasms; Uveal neoplasm/pathology; Uveal neoplasm/diagnosis*

## REFERÊNCIAS

1. Kikawa MH, Freitas MAFC, Nishimoto IN, Enwenne CM. Melanoma de coróide: estudo de distribuição segundo faixa etária. *Rev Bras Oftalmol.* 1999;58(6):486-8.
  2. Char DH. Tumors of the eye and ocular adnexa. Hamilton - London: American Cancer Society, BC Decker Inc; 2001.
  3. Collaborative Ocular Melanoma Study Group. Accuracy of diagnosis of choroidal melanomas in the Collaborative Ocular Melanoma Study. COMS report no. 1. *Arch Ophthalmol* 1990;108(9):1268-73.
  4. Char DH, Kroll S, Phillips TL. Uveal melanoma. Growth rate and prognosis. *Arch Ophthalmol.*1997;115(8):1014-8.
  5. McLean IW, Foster WD, Zimmerman LE, Martin DG. Inferred natural history of uveal melanoma. *Invest Ophthalmol Vis Sci.* 1980;19(7):760-70.
  6. Kikawa MH, Antoneli CBG, Chojniak MM, Camargo B. Melanoma de coróide em crianças e adolescentes. *Acta Oncol Bras.* 2002;22(1):223-6.
  7. Araújo AA, Fontes AM, Araújo Neta VM, C Júnior JF, Góis MR. Melanoma epitelíóide de coróide em adolescente - Relato de caso. *Arq Bras Oftalmol.* 2004;67(3):545-7.
  8. Shields CL, Shields JA, Milite J, et al: Uveal melanoma in teenagers and children. A report of 40 cases. *Ophthalmology.* 1991;98(11):1662-6.
  9. Histopathologic Characteristics of Uveal Melanomas in Eyes enucleated from the Collaborative Ocular Melanoma Study COMS Report No. 6. *Am J Ophthalmol.* 1998;125(6):745-66.
  10. Shields CL, Shields JA, Santos MCM, Gündüz K, Singh AD, Othmane I. Incomplete spontaneous regression of choroidal melanoma associated with inflammation. *Arch Ophthalmol.* 1999;117(9):1245-7.
  11. Yap EY, Robertson DM, Buettner H. Scleritis as an initial manifestation of choroidal malignant melanoma. *Ophthalmology.* 1992;99(11):1693-7.
  12. Fraser DJ, Font RL. Ocular inflammation and hemorrhage as initial manifestation of uveal malignant melanoma. *Arch Ophthalmol.* 1979;97(7):1311-4.
  13. Fezza J, Chaudhry IA, Kwon YH, Grannum EE, Sinard J, Wolfley DE. Orbital melanoma presenting as orbital cellulitis: a clinicopathologic report. *Ophthal Plast Reconstr Surg.* 1998;14(4):286-9.
  14. Goh AS, Francis IC, Kappagoda MB, Filipic M. Orbital inflammation in a patient with extrascleral spread of choroidal malignant melanoma. *Clin Experiment Ophthalmol.* 2001;29(2):97-9.
  15. Moshari A, Cheeseman EW, McLean IW. Totally necrotic choroidal and ciliary body melanomas: associations with prognosis, episcleritis and scleritis. *Am J Ophthalmol.* 2001;131(2):232-6.
- Marback EF, Fernandes PM, Castelo Branco B, Marback RL, Seno Sé DC. Invasão do nervo óptico por melanoma maligno da úvea. *Arq Bras Oftalmol.*1996;59(6):611-3.

### ENDEREÇO PARA CORRESPONDÊNCIA:

**Eduardo F. Marback**  
**Rua Rodrigo Argolo, 89 - Apto 201**  
**Rio Vermelho**  
**CEP 41940-220 - Salvador - Bahia**  
**Tel (0XX71) 3235-9368**  
**E-mail: marback@ufba.br**

# Ultra-estrutura do vítreo humano

## *Human vitreous structure by scanning microscopy*

Roberto Abdalla Moura <sup>1</sup>

O vítreo é a maior estrutura ocular, compreendendo cerca de 80% do volume ocular. Apresenta uma anatomia de difícil estudo e compreensão, simplesmente porque é um tecido transparente.

A biomicroscopia mostra esta dificuldade pelas diferentes descrições de diferentes autores, em várias épocas, como as chamadas “membranelas” de Eisner e as “cisternas” de Worst, para citar apenas duas descrições clássicas da anatomia do vítreo.

Atualmente, a tomografia de coerência óptica veio elucidar melhor e mostrar detalhes anatômicos da interface vítreo-retiniana, mas a estrutura e ultra-estrutura do gel vítreo e, em especial, a interação do colágeno

tipo II, com o hialuronato (ácido hialurônico-AH), continua desconhecida.

Sebag JMD, FACS, cientista da Doheny e Harvard, no seu brilhante capítulo sobre a anatomia vítrea e interface vítreomacular, no livro de Madreperla e McCuen sobre buraco macular, de 1999<sup>(1)</sup>, cita um autor e pesquisador japonês, Asakura, que em 1985, estudando a histoquímica do ácido hialurônico do vítreo bovino, pela microscopia eletrônica em espécimens coradas pelo rutênio vermelho, conjecturou um modelo tridimensional para a interação entre as fibrilas colágenas, o AH e a “cola”, entre o AH e as fibrilas, provavelmente o condroitin sulfato<sup>(2)</sup>.




Figura 1: Microscopia de varredura em “pequeno aumento” de vítreo humano; microfibrilas de colágeno, com “articulações” com outras microfibrilas, por meio do envólucros almofadados de AH, tendo como “cola” possivelmente o condroitin sulfato

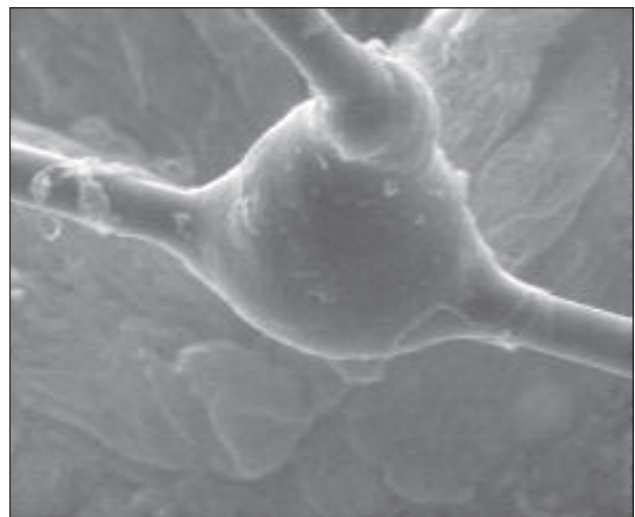


Figura 2: Idem, maior aumento, cerca de 6.000 vezes

<sup>1</sup>Diretor do departamento de retina do Hospital Mater Dei, Belo Horizonte (MG) – Brasil; Diretor da BH Olhos, Belo Horizonte (MG) – Brasil; Fellow do American College of Surgeons (FACS); professor associado e adjunto da Baylor College of Medicine (1986-1997).

Recebido para publicação em: 10/03/06 - Aceito para publicação em 27/04/06

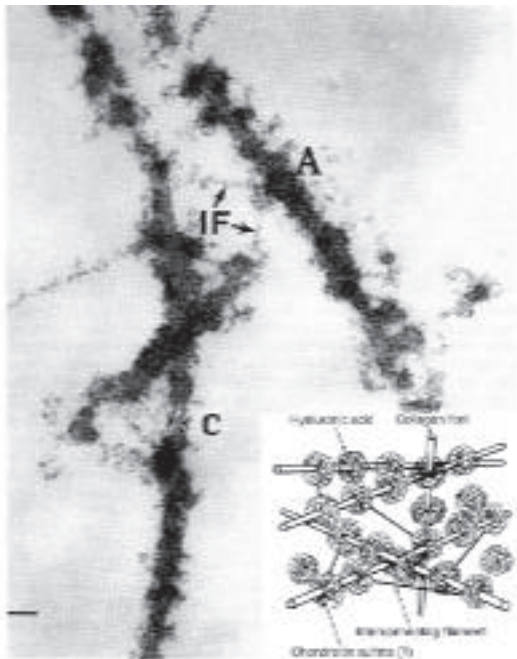


Figure 1.3 Ultrastructure of bovine vitreous. Specimens were fixed in glutaraldehyde-paraformaldehyde and stained with uranyl acetate and lead citrate. (C) Collagen fibrils; (IF) interconnecting filaments; (A) amorphous material. The complex material may represent a hyaluronate-hyaluronic acid complex, possibly chondroitin sulfate. Interconnecting filaments (IF) appear to bridge between collagen fibrils, possibly connecting at one of the hyaluronate chains in the collagen fibrils. For a full description of the ultrastructure of bovine vitreous, see Acta Soc Ophthalmol Jpn. 1985;69:179.

owing to escape of HA molecules from the vitreous via the anterior segment of the eye (20) and because of uptake by hyalocytes. HA is a long, unbranched polymer of repeating disaccharide (glucosaminic acid  $\beta_{1,3}$ -N-acetylglucosamine) linked by  $\beta_{1,3}$  bonds (21). It is a linear, left-handed,

Figura 3: Ultra-estrutura concepcional de Asakura, do vítreo bovino

Figura 1.3 - Histoquímica do ácido hialurônico do vítreo bovino, estudado pela microscopia eletrônica: Ultra-estrutura da interação hialuronato-colágeno no corpo vítreo; Especimen fixado em glutaraldeído-paraformaldeído e corado com o rutênio vermelho; Fibrilas colágenas (C) são revestidas com o material amorfo (A), possivelmente hialuronato. O material amorfo pode conectar-se às fibrilas colágenas por meio de outro gluco-amino glican, possivelmente condroitin sulfato; Filamentos interconectantes (IF) parecem fazer ponte entre as fibrilas colágenas, inserindo ou aderindo os locais de adesão do hialuronato às fibrilas colágenas. Acta Soc Ophthalmol. 1985; 89:179

Scott, seguindo a mesma linha, sugeriu uma configuração tipo “escada” das fibrilas de colágeno e do AH, com o componente proteoglican como duplexos e agregados entre as fibrilas colágenas.<sup>(3)</sup>

Fazendo a microscopia eletrônica de varredura rotineira em vítreo de pacientes operados pela vitrectomia posterior, em 1980, no Cullen Eye Institute, na Baylor College of Medicine, em Houston, Texas, e tendo como orientador o experiente microscopista eletrônico, Frank Kretzer, nos deparamos com uma estrutura vítrea que não sabíamos explicar (figuras 1 e 2).

Tomando conhecimento recentemente do trabalho de Asakura, citado por J. Sebag, percebemos que tínhamos na nossa amostra de vítreo humano a contraprova da teoria de Asakura no vítreo bovino (figura 3).

Estamos no século 21, mas ainda existem “mistérios anatómicos” a serem estudados e esclarecidos.

### REFERÊNCIAS

1. Sebag J. Vitreous anatomy and the vitreomacular interface. In: Madreperla SA, McCuen BW, editors. Macular hole: pathogenesis, diagnosis, and treatment. Boston: Butterworth Heinemann; 1999. cap.1. p. 1-23.
2. Asakura A. Histochemistry of hyaluronic acid of the bovine vitreous body by electronmicroscopy. Nippon Ganka Gakkai Zasshi. 1985; 89(1):179-91. Id: Jpn.
3. Scott JE. The chemical morphology of the vitreous. Eye. 1992;6(Pt 6):553-5

## Instruções aos autores

A Revista Brasileira de Oftalmologia não endossa a opinião dos autores, eximindo-se de qualquer responsabilidade em relação às matérias assinadas. Os autores devem assumir completa responsabilidade pelas suas contribuições e ter aprovado o manuscrito final. A Revista espera que cada autor faça uma contribuição intelectual significativa ao projeto de pesquisa ou ao texto do manuscrito.

Os trabalhos submetidos para publicação não devem ter sido utilizados anteriormente em parte ou totalmente em outras publicações. Os trabalhos poderão ser apresentados em português, espanhol, francês e inglês, mas deverão sempre ter um *Summary* em inglês. Os trabalhos devem ser encaminhados acompanhados de um documento de transferência dos direitos autorais assinados pelos autores. (vide verso)

Serão aceitos, além dos trabalhos originais de pesquisa básica, experimentação clínica ou cirúrgica, divulgação e condutas em casos clínicos de relevante importância, as análises e revisões de temas específicos, cartas ao editor com comentários ou críticas dos artigos originais. Artigos com objetivos comerciais serão recusados.

Os trabalhos serão analisados pelo corpo editorial e encaminhados para dois ou mais revisores ("peer-review") para a sua avaliação, que julgarão a adequação aos objetivos da revista, sendo o anonimato preservado em todo o processo de julgamento. As sugestões dos revisores serão encaminhadas aos autores para as modificações ou justificações. Novas análises podem ser realizadas após revisões, de acordo com o julgamento do editor, se forem necessárias as modificações no manuscrito ou dos dados encaminhados. Aos redatores é assegurado o direito de corrigir erros gramaticais, de grafia, de datilografia do vernáculo.

De acordo com o tipo de trabalho, os artigos enviados para publicação deverão seguir as recomendações internacionais descritas abaixo:

1 - textos de trabalhos originais de investigação clínica ou básica obedecerão a seguinte seqüência de divisões no texto: introdução, métodos, resultados e discussão e/ou conclusões.

2 - na apresentação de casos clínicos deverá constar: introdução, descrição objetiva dos casos e discussão.

A Revista Brasileira de Oftalmologia subentenderá que os autores dos trabalhos de investigação clínica seguiram as normas da Declaração de Helsinque e quaisquer outras exigências legais vigentes.

As referências bibliográficas serão verificadas pelos editores e deverão estar de acordo com as normas da Revista, sendo sua correção de exclusiva responsabilidade dos autores. Na discussão dos trabalhos apresentados deverá haver revisão da literatura recente, incluindo-se, obrigatoriamente, as publicações nacionais, principalmente aquelas contidas na Revista Brasileira de Oftalmologia.

O resumo com no máximo 200 palavras deverá conter os seguintes itens: Objetivo, método, resultado e conclusão.

Os autores deverão enviar entre três e seis palavras-chave para cada artigo.

As inclusões de ilustrações e fotografias coloridas serão aceitas, mas representarão um custo adicional para a impressão, o que será repassado aos autores.

As ilustrações (fotografias, desenhos) virão fotografadas, de preferência medindo 10x15cm, com o nome do autor principal e do trabalho escritos a lápis de grafite mole no

reverso, com seta indicadora da direção correta da montagem. Os trabalhos submetidos para publicação na Revista Brasileira de Oftalmologia virão impressos em três cópias, assinado(s) pelo(s) autor(es). As figuras e/ou fotos também deverão vir em 3 cópias. Todos os trabalhos deverão ser acompanhados de versão digitalizada com o processador de texto Word e imagens em tif e jpg. Com resolução maior do que 300dpi.

Fotografias de rosto inteiro exigem autorização do paciente para seu uso, caso contrário serão tarjadas, evitando-se sua identificação. Legendas das fotografias serão breves, 50 palavras no máximo, datilografadas em folhas individuais. Fotografias de pacientes, peças anatômicas, cortes histológicos, instrumentos etc. terão indicação em números arábicos, enquanto as tabelas e gráficos usam números romanos. Quando essas ilustrações forem únicas não terão numeração, mencionadas no texto como: a fotografia - o gráfico - a tabela. Fotografias de material histológico ou citológico indicarão o aumento microscópico e o tipo de coloração.

O cabeçalho das tabelas e gráficos expressarão os dados com clareza, inclusive as unidades de valores, nunca incluídas no corpo dessas ilustrações. As tabelas deverão ser abertas lateralmente.

Quanto às referências bibliográficas ressaltamos que devem ser numeradas consecutivamente com números arábicos, na mesma ordem que foram mencionadas no texto. A metodologia deve ser a seguinte (obedecer à ordem da pontuação conforme os exemplos apresentados):

**Autor(es)** – Indica(m)-se o(s) autor(es) pelo último sobrenome iniciado em letra maiúscula, seguido de espaço e a(s) inicial(s) do(s) prenome(s). Os nomes devem ser separados por vírgula, seguido de espaço.

### Artigos:

Melo Jr LAS, Moura CR, Carvalhaes MHMC, Galhardo RA, Mello PAA, Prata Jr JA. Correlação entre idade e espessura da camada de fibras nervosas obtidas com a polarimetria de varredura a laser. *Rev Bras Oftalmol.* 2002; 61(1): 11-7.

### Livros:

Yamane R. *Semiologia Ocular*. Rio de Janeiro: Cultura Médica; 2ª ed. 2003.

### Capítulo de livro:

Oréfice F, Boratto LM. *Biomicroscopia*. In: Yamane R. *Semiologia ocular*. 2ª ed. Rio de Janeiro: Cultura Médica; 2003. p.103-53.

### Anais:

Dantas AM, Sebba O, Ávila CA. Manifestações oftalmológicas das doenças vasculares encefálicas. In: XXII Congresso Brasileiro de Oftalmologia, 1983 jun 26-30, Rio de Janeiro, Brasil. *Anais*. Rio de Janeiro: 1983. p. 43-82.

### Tese:

Cronemberger S. Contribuição para o estudo de alguns aspectos da aniridia. [tese]. São Paulo: Universidade Federal de São Paulo; 1990.

### Documentos eletrônicos:

*Rev Bras Oftalmol* [periódico na Internet]. 2003 [citado 2003 fev 8]; 62 (1): [cerca de 5 p.]. Disponível em... Herzog Neto G, Curi RNL. Características anatômicas das vias lacrimais excretoras nos bloqueios funcionais ou síndrome de Milder. *Rev Bras Oftalmol* [periódico na Internet] 2003, 62(1). Disponível em: <http://www.sboportal.org.br>

# Revista Brasileira de Oftalmologia

Declaração dos Autores (É necessária a assinatura de todos os autores)

Em consideração ao fato de que a Sociedade Brasileira de Oftalmologia está interessada em editar o manuscrito a ela encaminhado pelo(s) o(s) autor(es) abaixo subscrito(s), transfere(m) a partir da presente data todos os direitos autorais para a Sociedade Brasileira de Oftalmologia em caso de publicação pela Revista Brasileira de Oftalmologia do manuscrito..... Os direitos autorais compreendem qualquer e todas as formas de publicação, tais como na mídia eletrônica, por exemplo. O(s) autor (es) declara (m) que o manuscrito não contém, até onde é de conhecimento do(s) mesmo(s), nenhum material difamatório ou ilegal, que infrinja a legislação brasileira de direitos autorais.

Certificam que, dentro da área de especialidade, participaram cientemente deste estudo para assumir a responsabilidade por ele e aceitar suas conclusões.

Certificam que, com a presente carta, descartam qualquer possível conflito financeiro ou de interesse que possa ter com o assunto tratado nesse manuscrito.

Título do Manuscrito \_\_\_\_\_

Nome dos Autores \_\_\_\_\_

Minha assinatura abaixo indica minha total concordância com as três declarações acima.

Data \_\_\_\_\_ Assinatura do Autor \_\_\_\_\_

Data \_\_\_\_\_ Assinatura do Autor \_\_\_\_\_

Data \_\_\_\_\_ Assinatura do Autor \_\_\_\_\_

Data \_\_\_\_\_ Assinatura do Autor \_\_\_\_\_

Data \_\_\_\_\_ Assinatura do Autor \_\_\_\_\_

Data \_\_\_\_\_ Assinatura do Autor \_\_\_\_\_